

Vertiges

Dr NGUYEN Rémy

PH Neurologie

H.Henri Mondor

Vertiges

...

Point de vue synthétique
d'un neurologue de liaison SAU

Liens d'intérêts: aucun

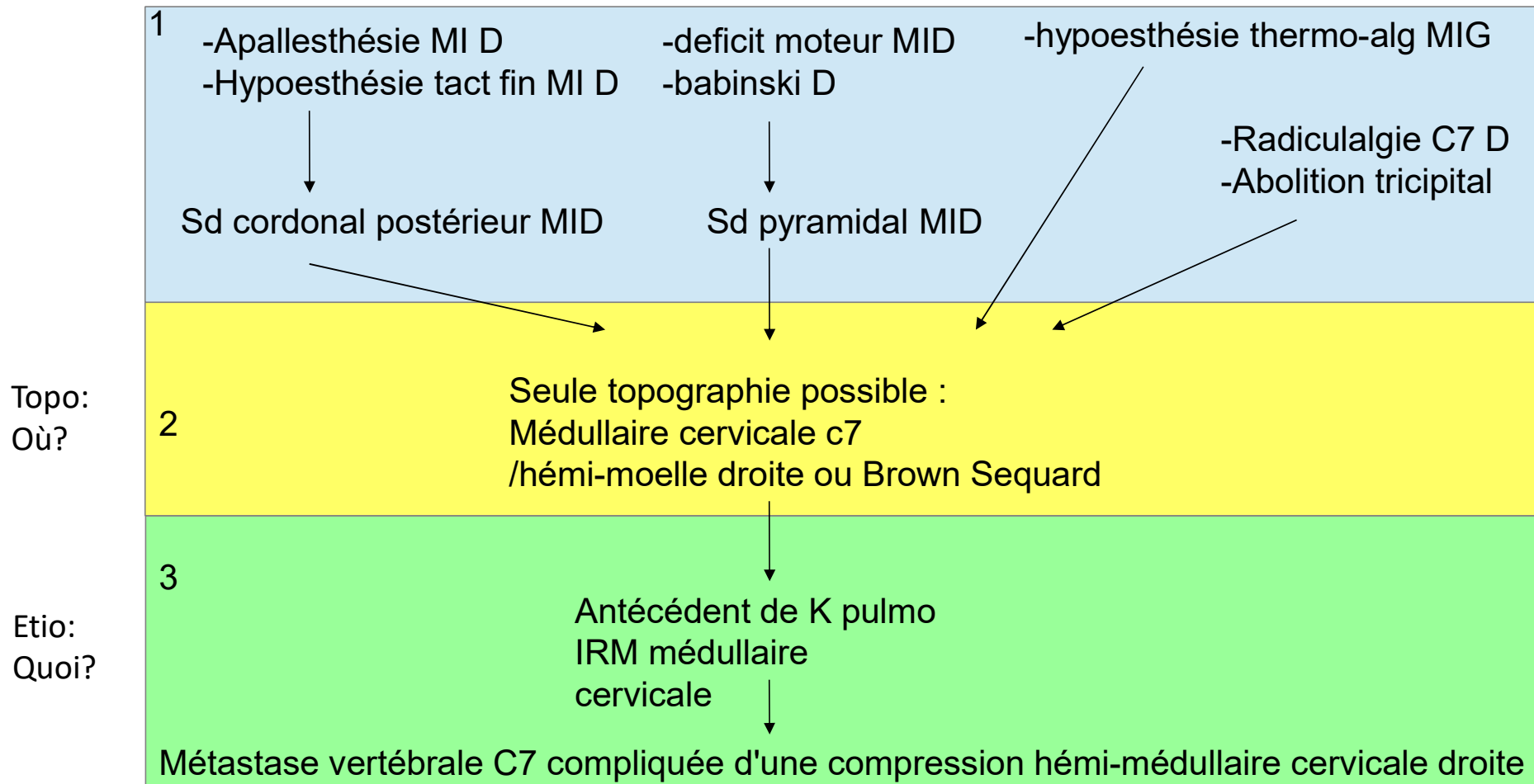
^ Entreprises	^ Déclaration	^ Date	^ Objet convention / Nature avantage	^ Montant	Demande de rectification en cours	Détails
BIOGEN FRANCE SAS	avantage	17 octobre 2019	Autre	15€	Non	Ⓞ Détails
BIOGEN FRANCE SAS	convention	17 octobre 2019	Hospitalité	Non renseigné	Non	Ⓞ Détails

RAPPEL:

Le raisonnement neuro

- 1-Diagnostic syndromique (regrouper les signes)
- 2-Diagnostic topographique (regrouper syndrome, et leur localisation, confirmé par parac)
- 3-Diagnostic étiologique (clinique, paraclinique++)
- (4-vérifier les différentiels)

Exemple :



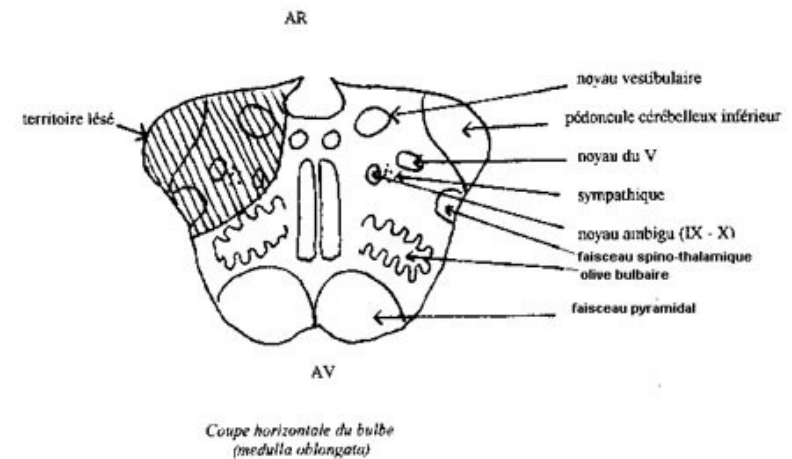
Diapositive 4

NRqt1

NGUYEN Remy quang tuan; 18/09/2023

« Etiologies centrales » de vertige

- Topographie: fausse postérieure
 - Par exemple: **Wallenberg**
- Etiologies:
 - Ischémie : transitoire ou constituée
 - 4h30?
 - Inflammatoire: SEP...
 - Malformatif: Arnold Chiari
 - Migraine ↑
 - Autres... (épilepsie...)



Signes neurologiques d'accompagnement

- Examen neurologique « standard », dont:
 - Signes cérébelleux
 - Signes vestibulaires
 - Signes oculomoteurs (diplopie)

Ne pas oublier:

- Sensibilité: thermoalgique (**piqûre**)
- Voile du **palais**: Dysphagie
- Audition: Weber
- Douleur: Cervicalgie (dissection)

Kerber – Stroke 2006

Stroke among patients with dizziness, vertigo, and imbalance in the emergency department: a population-based study.

HINTS: Head Impulse Nystagmus Test Skew

A faire si vertige et nystagmus PERSISTANT (depuis plusieurs heures)

- Nystagmus: regard spontané, regard latéral
 - **Unilatéral** (même sens peu importe direction regard) = **rassurant**
- Test du skew vertical (=cover test)
 - Recherche d'un mouvement de l'œil quand on découvre l'œil
- Head Impulse Test
 - Si **anormal** (saccade de rattrapage) = **rassurant** (car plutôt atteinte VIII)
 - Si **normal** (rien à signaler) = **suspect** (en cas de nystagmus => cause centrale?)

En résumé:

- Urgence neuro = **ischémie** de fosse postérieure
 - Npo walleberg = piqure, voile palais, diplopie...
- <4h30?
- **IRM** cérébrale au mieux, sinon angio-TDM cérébral

Central	Périphérique
-nystagmus bidirectionnel/vertical -skew deviation au cover -HIT normal (pas de saccade de rattrapage)	-nystagmus unidirectionnel/horizontal -Pas de skew deviation au cover -HIT anormal (saccade de rattrapage)
-céphalée, cervicalgie	
-signes neuro... npo	-signes auditifs
-syndrome vestibulaire dysharmonieux	-syndrome vestibulaire harmonieux
-'peu vertigineux' comparé à l'ataxie	-vertige rotatoire très intense
-se méfier si <4h30 (+ brutal)	