

30/05/2024

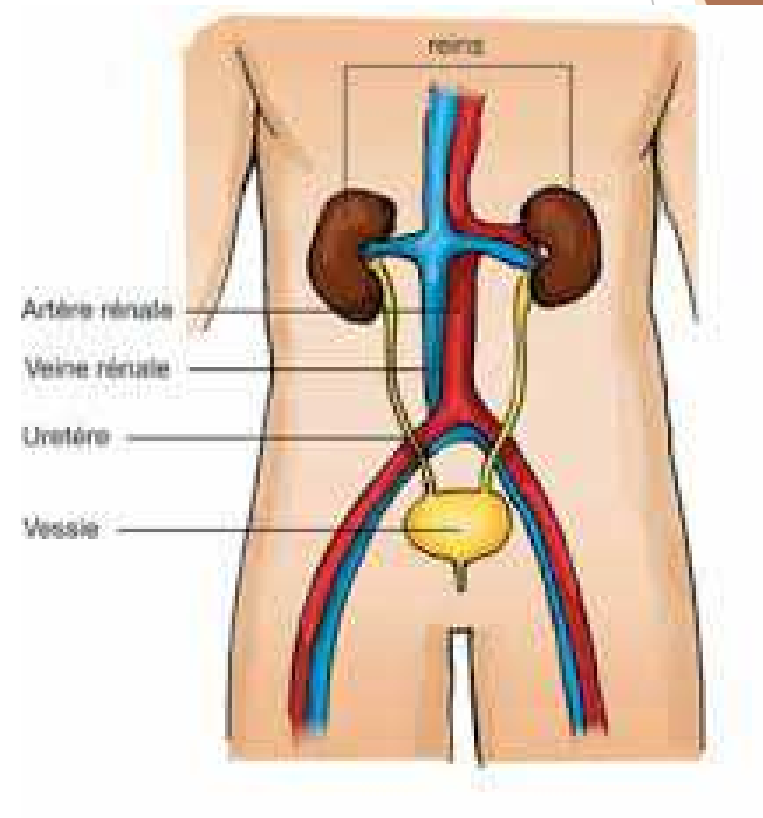
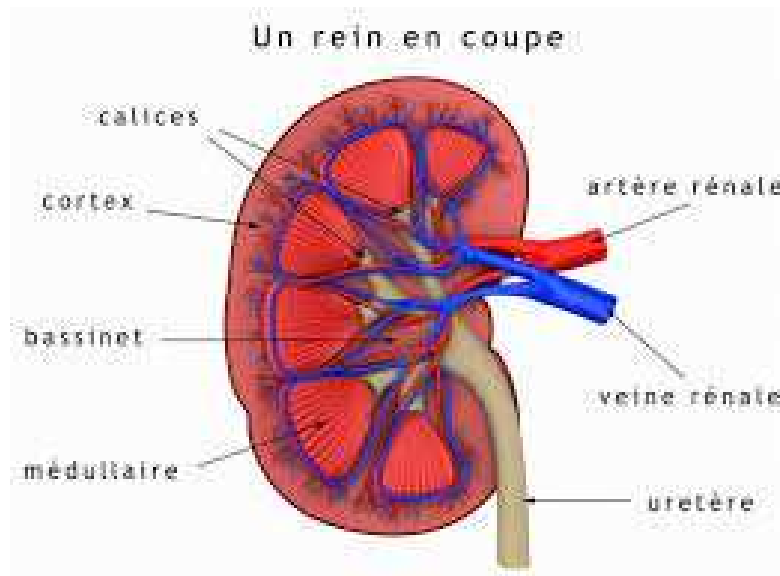
EndoUrologie

La chirurgie mini-invasive pour le traitement des calculs

Dr Tiphaine PELEGRIN
PH Urologie
CHU Henri Mondor

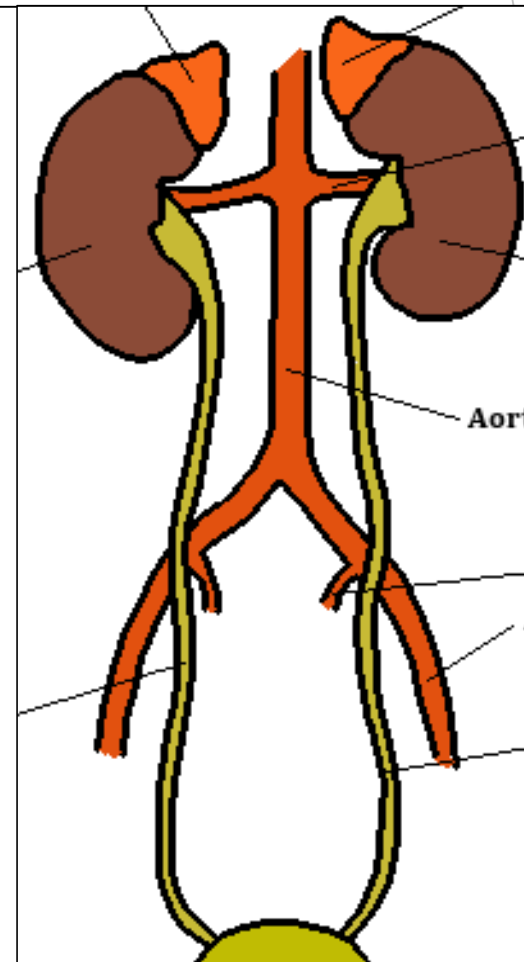


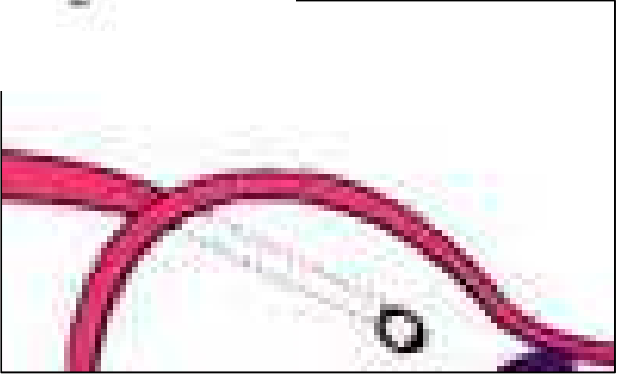
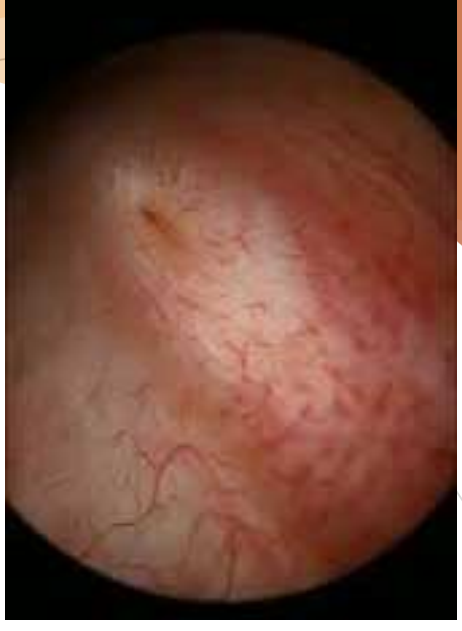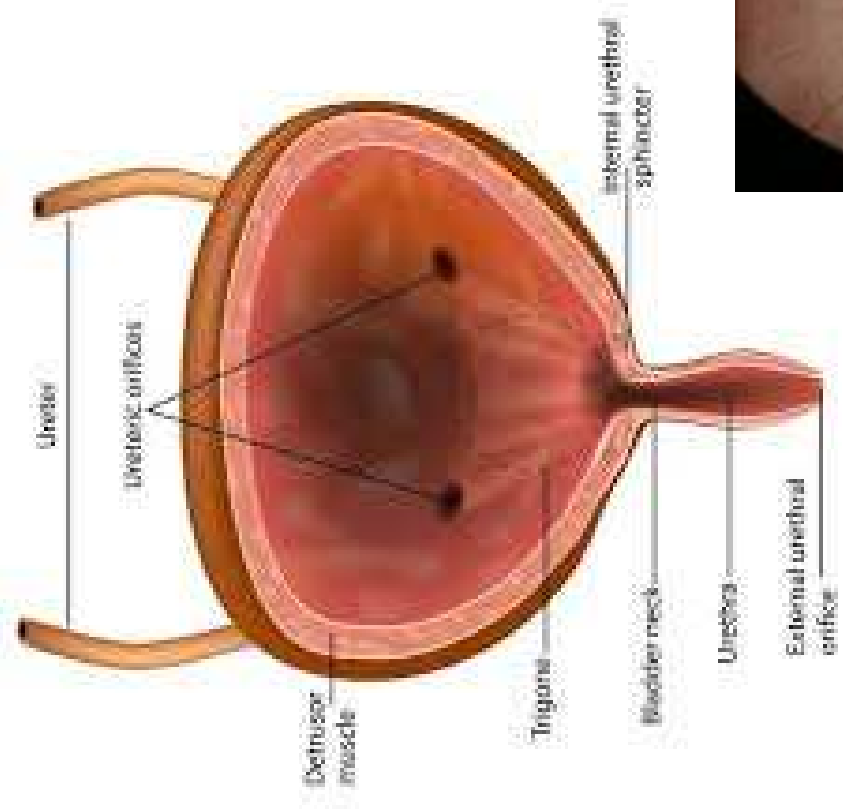
Anatomie : REIN - URETERE

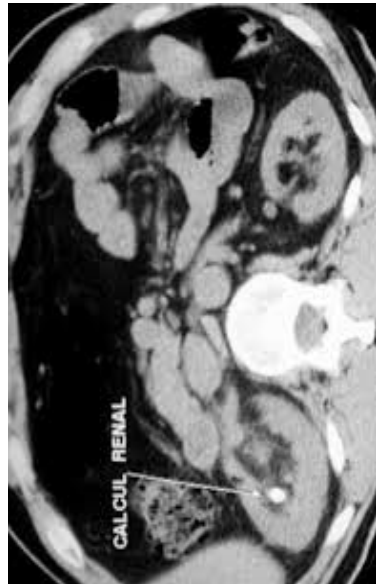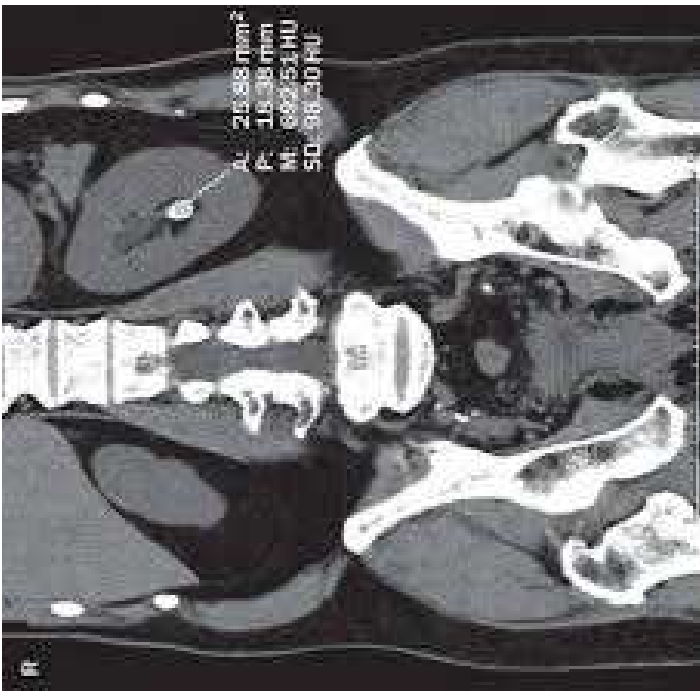

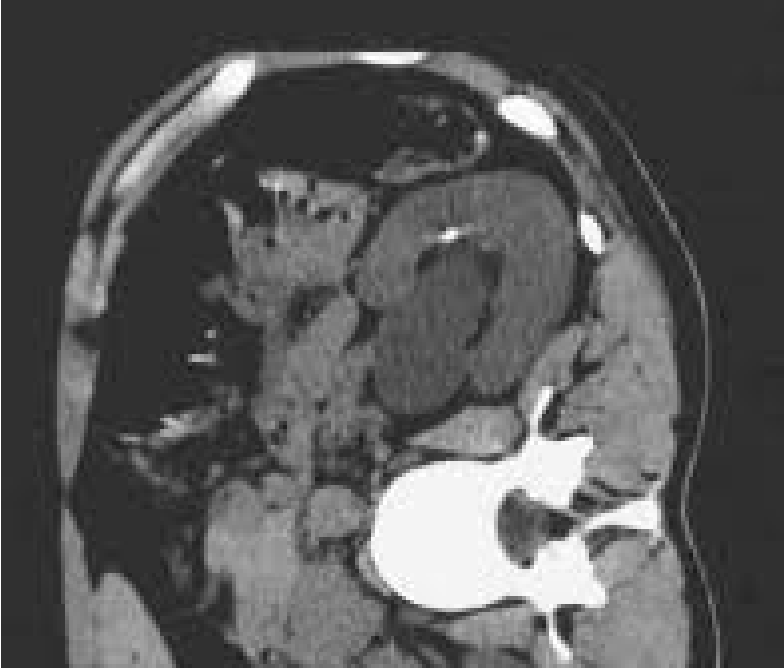
Rappel anatomique

- ▶ Situé entre le rein et la vessie
 - ▶ Portion lombaire
 - ▶ Portion iliaque
 - ▶ Portion pelvienne
- ▶ Situation rétropéritonéale et sous péritonéale.
- ▶ Passe en AVANT des vaisseaux iliaques
- ▶ Adhérent au péritoine postérieur
- ▶ Passage « trans-mural » au niveau vésical
- ▶ Extrémité distale = méat urétéral
- ▶ Muqueuse UROTHELIAL idem vessie







Histoire de l'endo-urologie

Années 1950

Premières expériences de fragmentation : ultrasons, urétéroscopie rigide

Années 1980

Essor Urétéroscopies, NLPC et Lithotriporteur

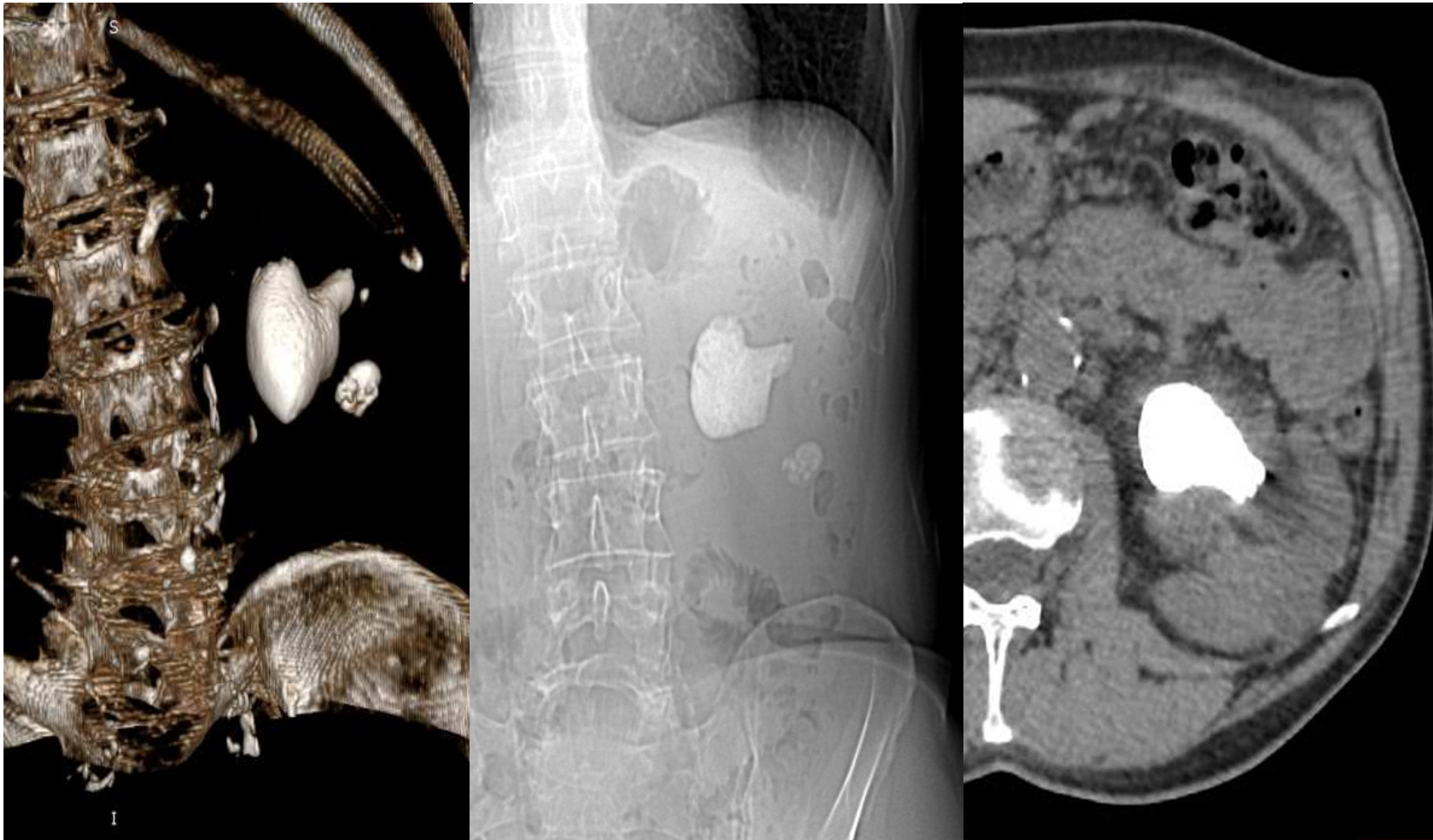
1987

Nouvelle génération d'urétéroscopes souples

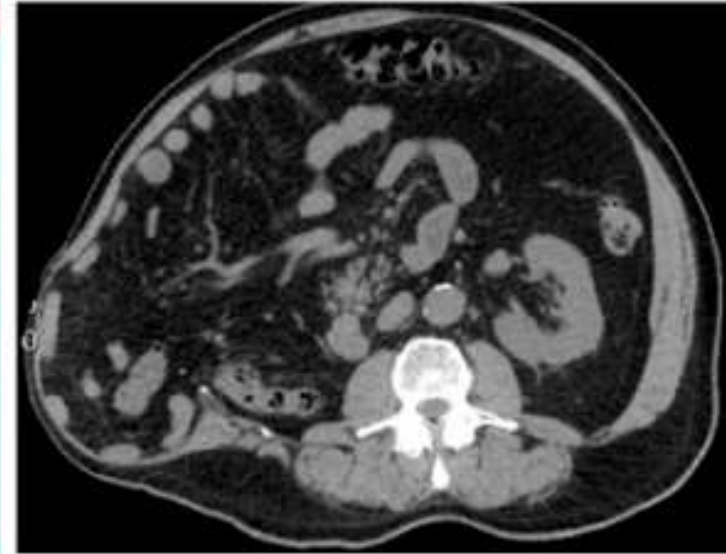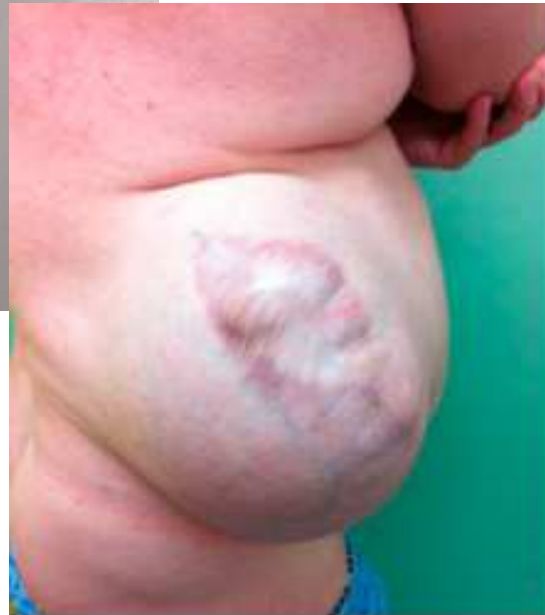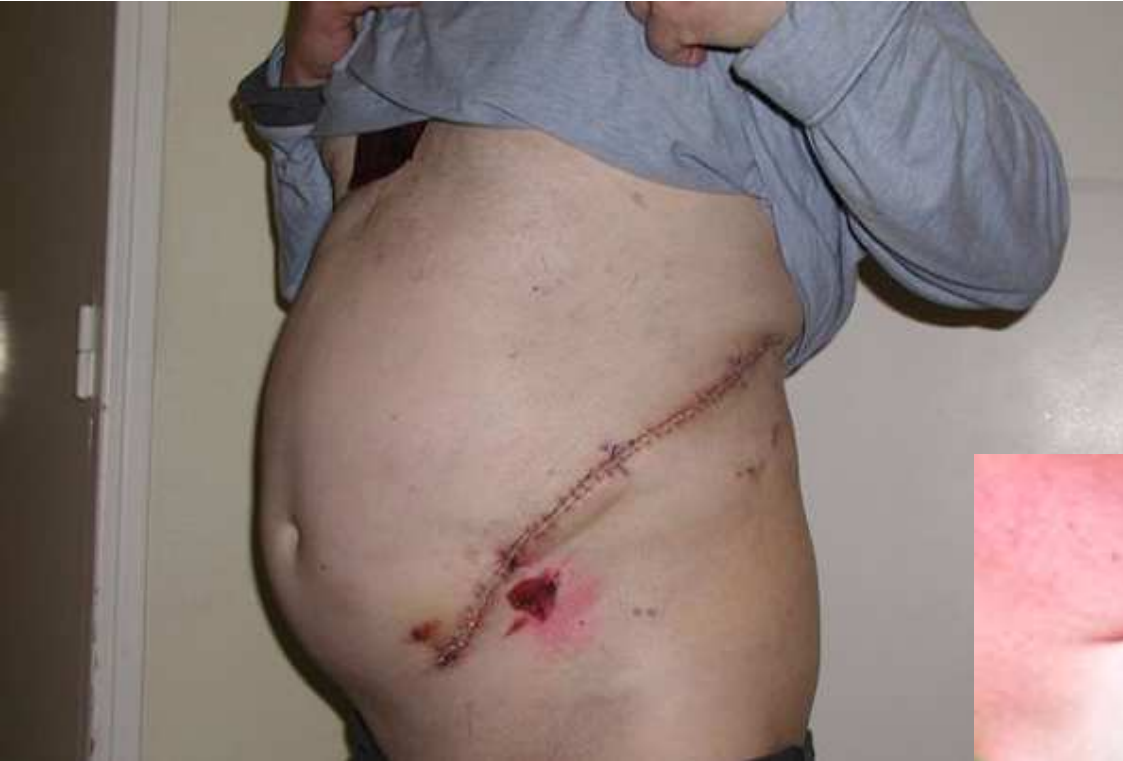De Invasif à *Mini-invasif* : Pourquoi?

- ▶ Diminution de la durée de séjour de 5 jours à 2 jours pour la chirurgie de miniNLPC
- ▶ Diminution de la morbi-mortalité
- ▶ Diminution du risque infectieux
- ▶ Diminution des douleurs post-opératoires
- ▶ Diminution du risque de saignement et transfusion

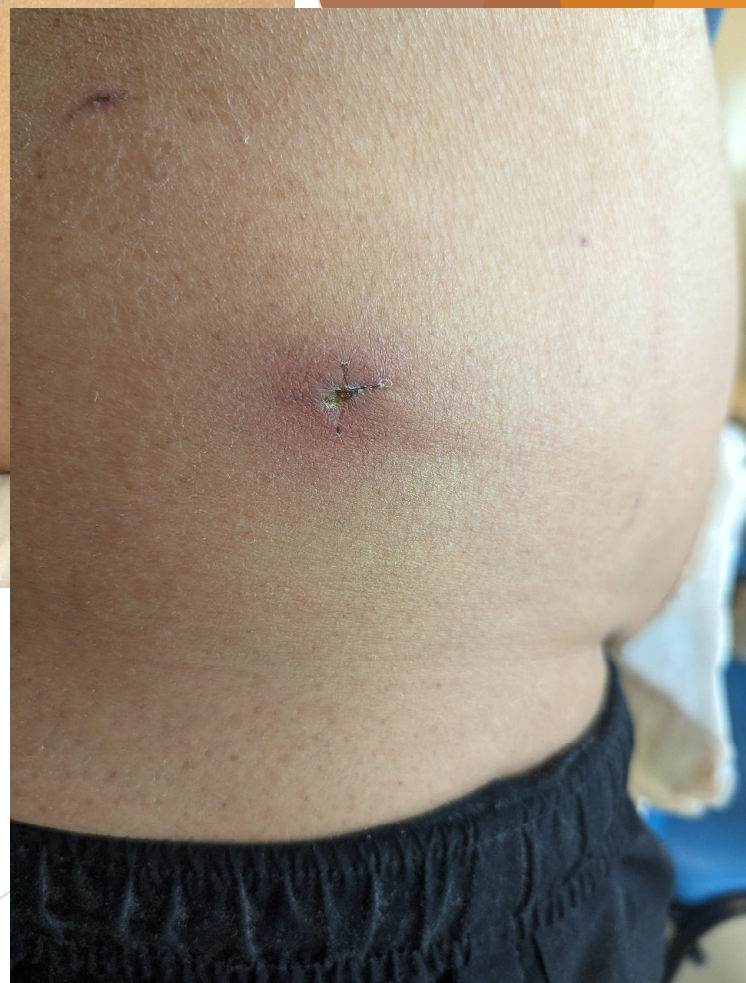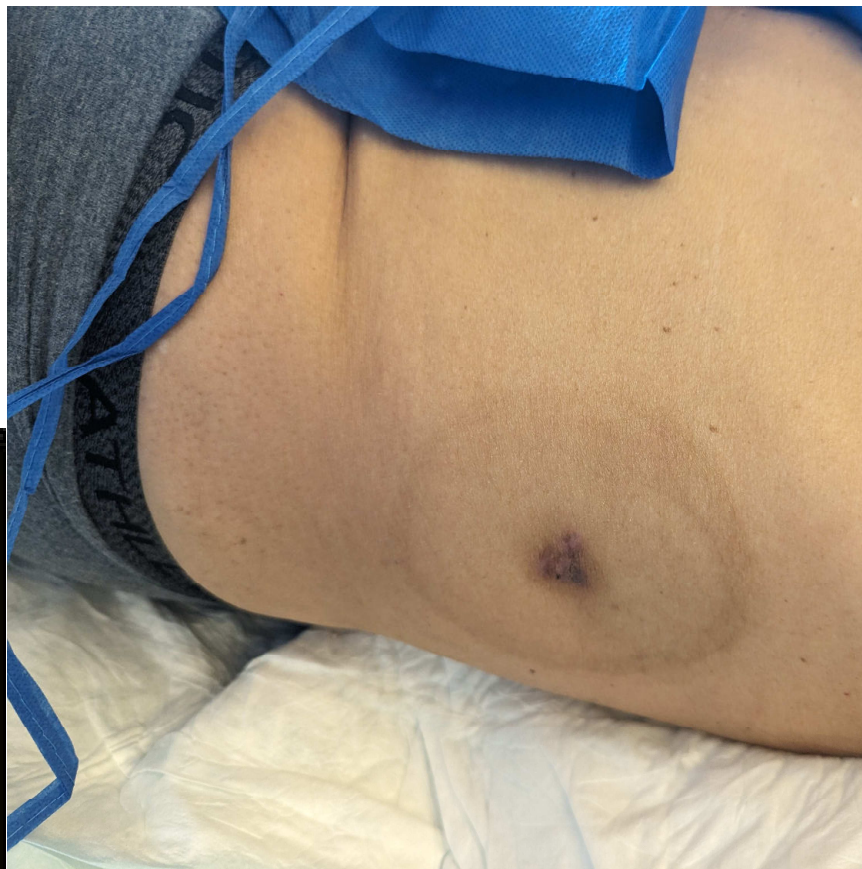
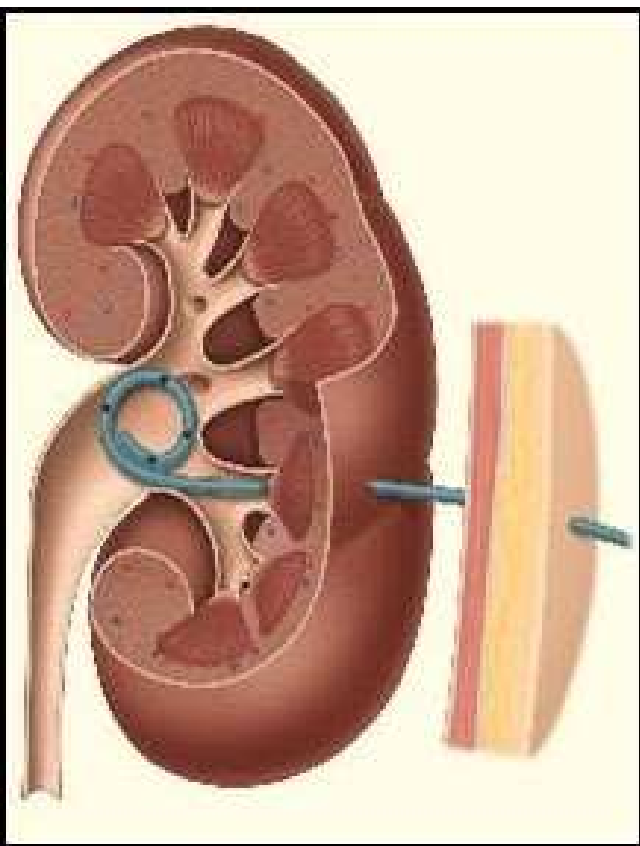
Comment traiter ce type de calcul ?



AVANT

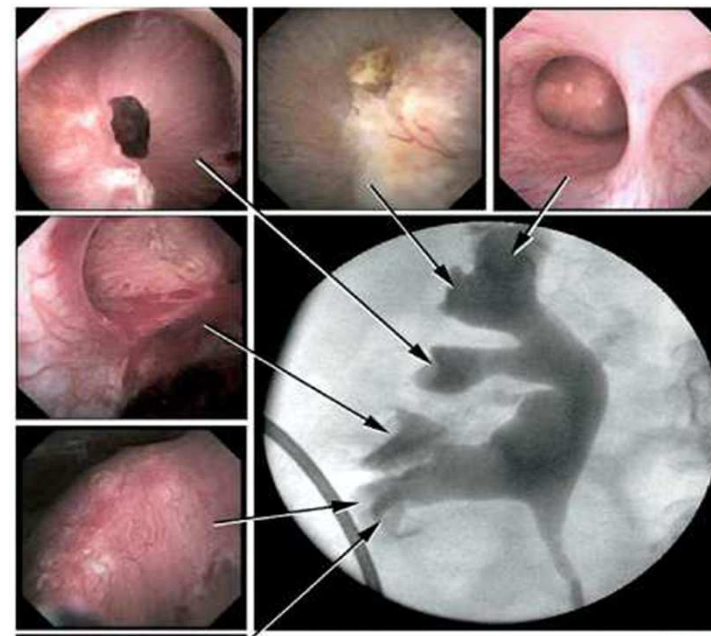
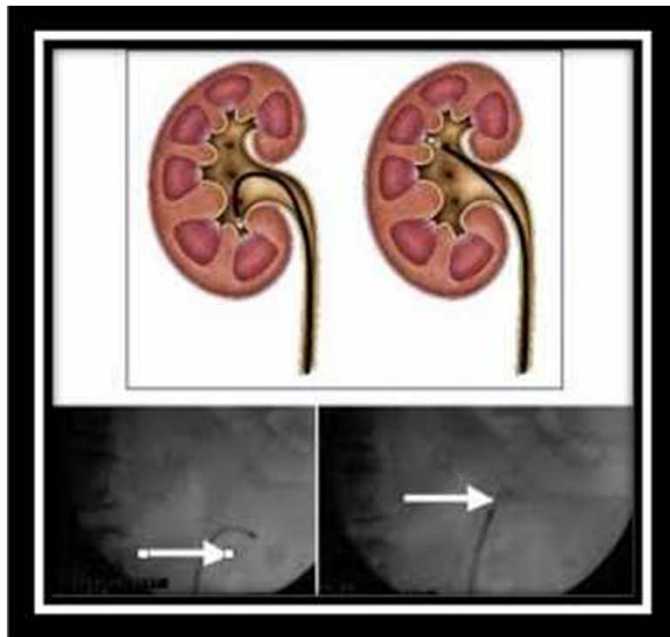


MAINTENANT

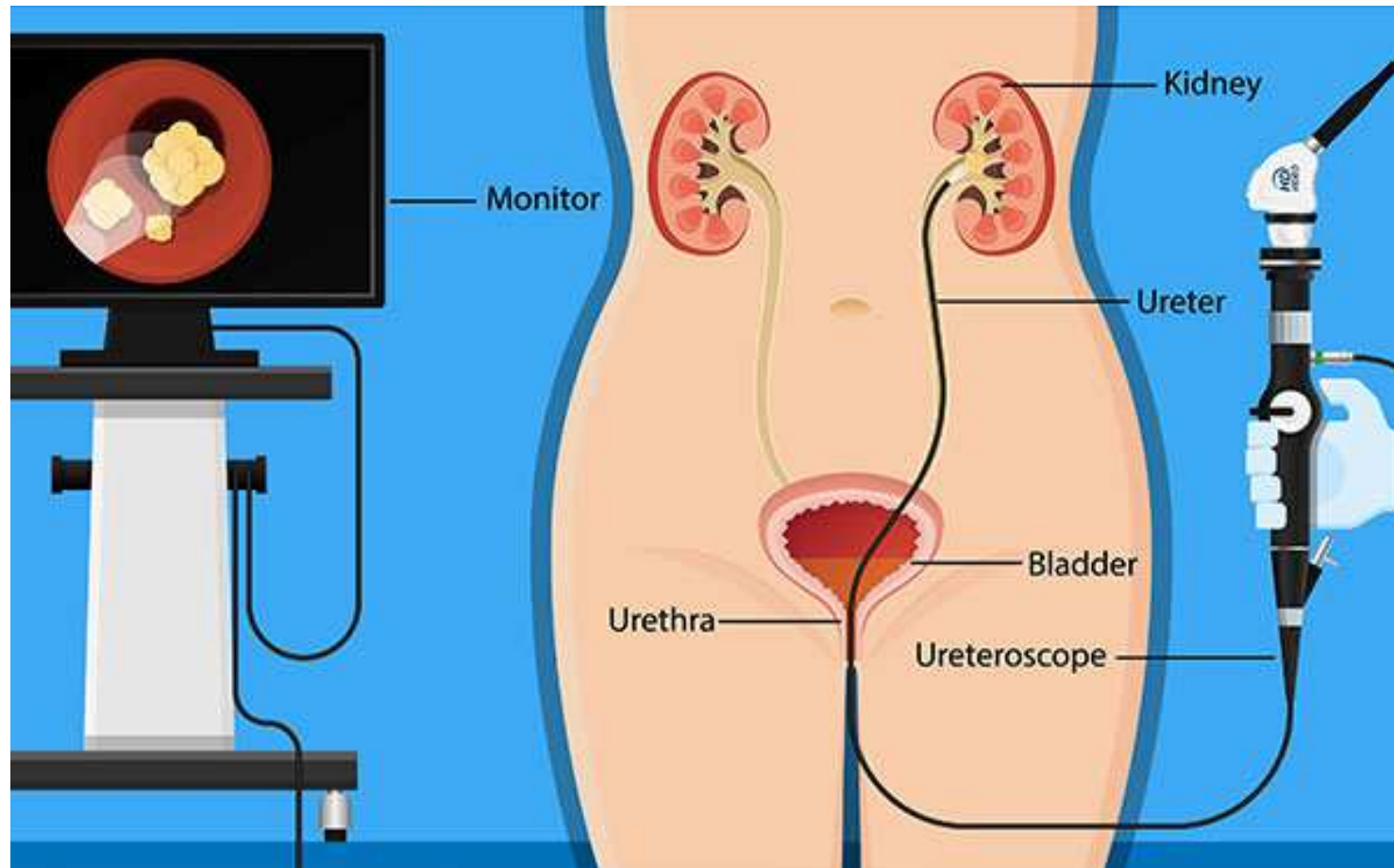


Chirurgie du calcul

- ▶ Sous AG, ECBU stérile
- ▶ Urétéroscopie rigide ou souple
- ▶ Radio per op pour UPR puis pyélographie pour repérage et guide



Urétroscopie souple



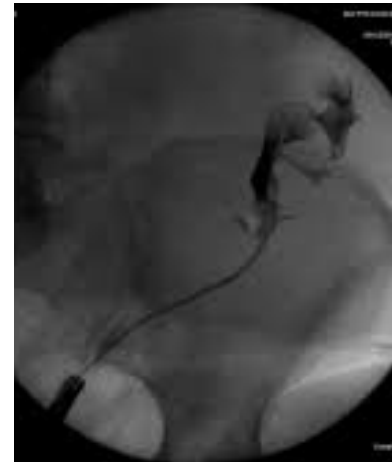
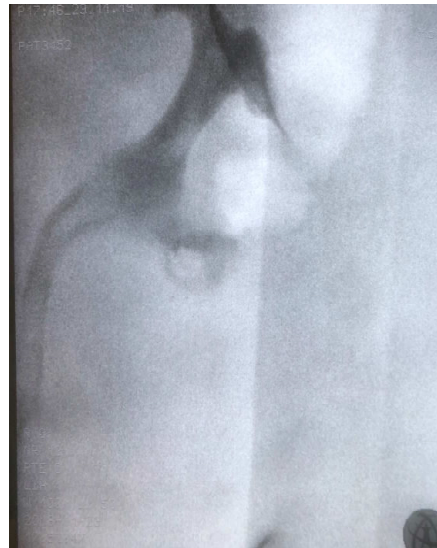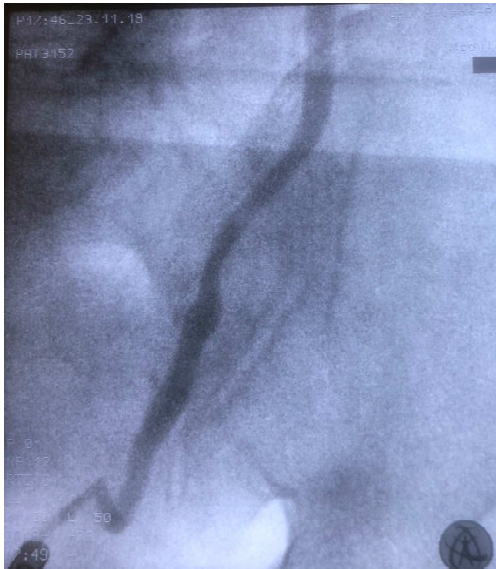
CH 7,5
Canal opérateur
Laser
Panier

RADIOLOGIE PER OP

- ▶ Indications :
 - ▶ Drainage de la VES
 - ▶ Chirurgie de calcul
 - ▶ Traumatisme
- ▶ Précautions :
 - ▶ Tablier de plombs +/- cache thyroïde
 - ▶ Dosimètre
 - ▶ Salle hybride
- ▶ Opacification de la voie excrétrice et vessie à visée diagnostique : mettre en évidence uropathie malformative ou localiser une plaie ou thérapeutique : s'assurer de la bonne position des sondes au sein des cavités pyélo-calicielles.
- ▶ Une sonde pyelo-urétérale n'est jamais posée à l'aveugle

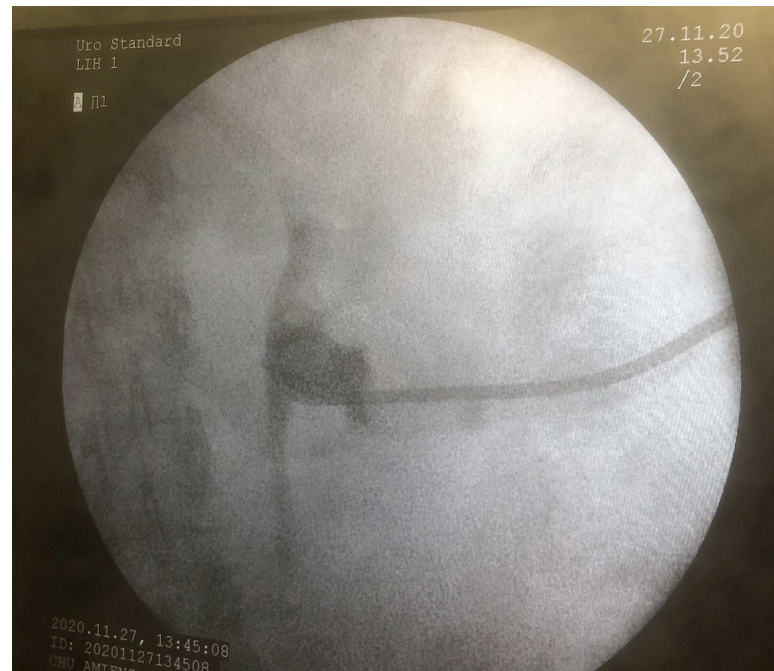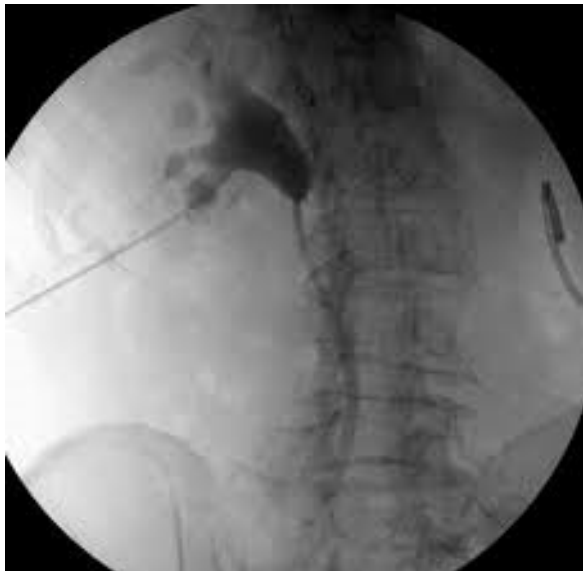Urétéro-pyélographie rétrograde

- ▶ AG, ECBU stérile
- ▶ Cystoscopie, catéchérisation méats urétérale par voie endo-vésicale

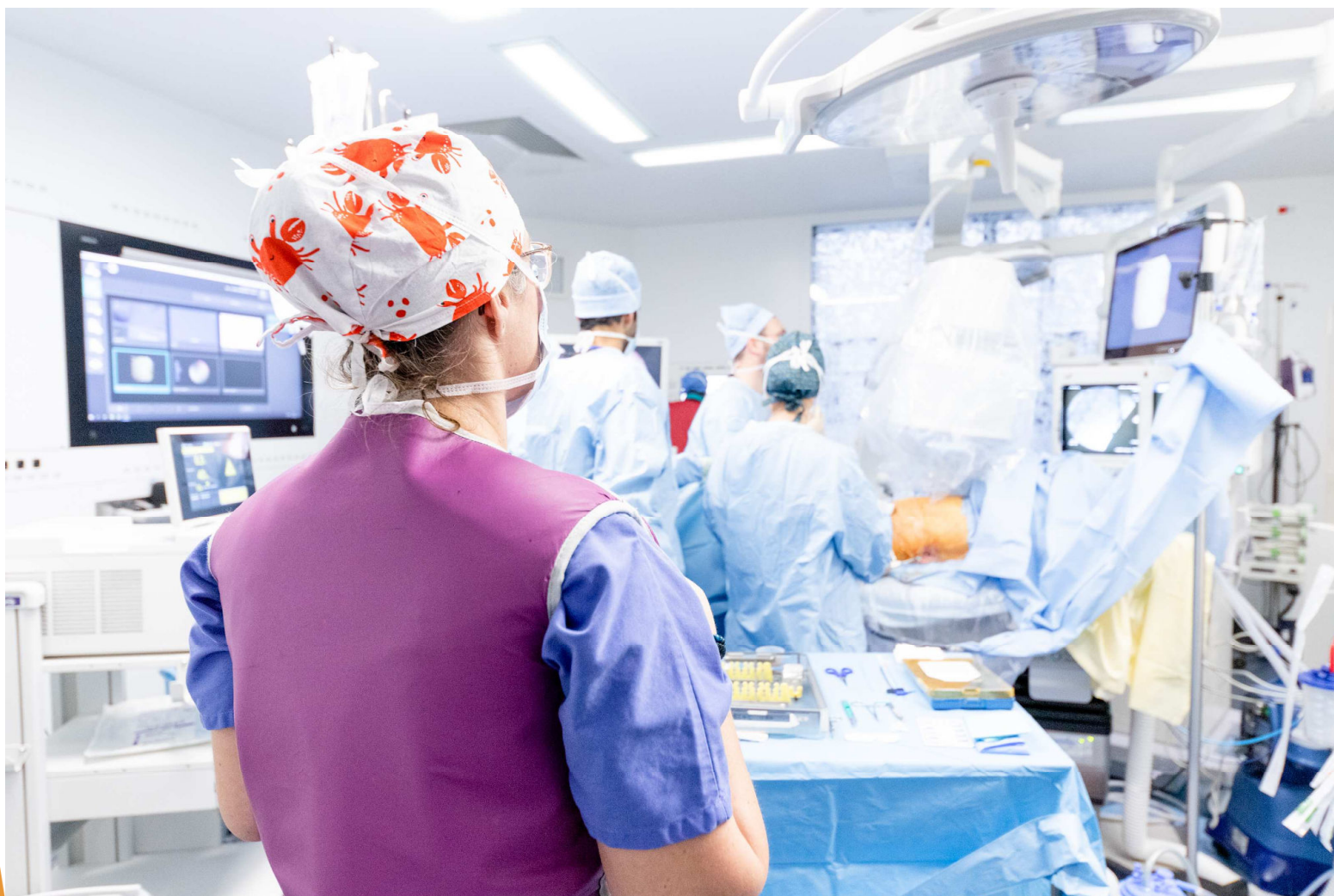

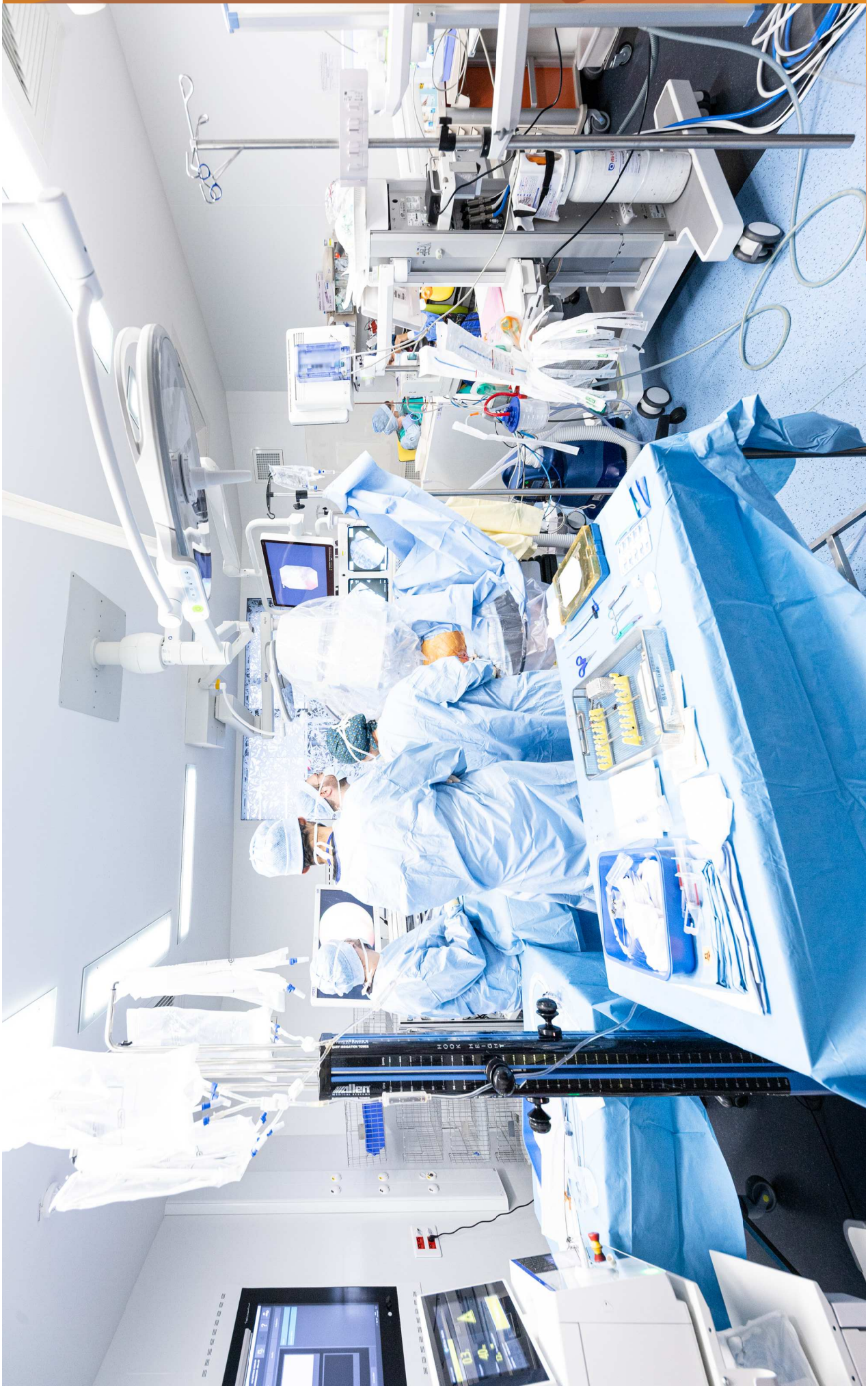Pyélographie antégrade

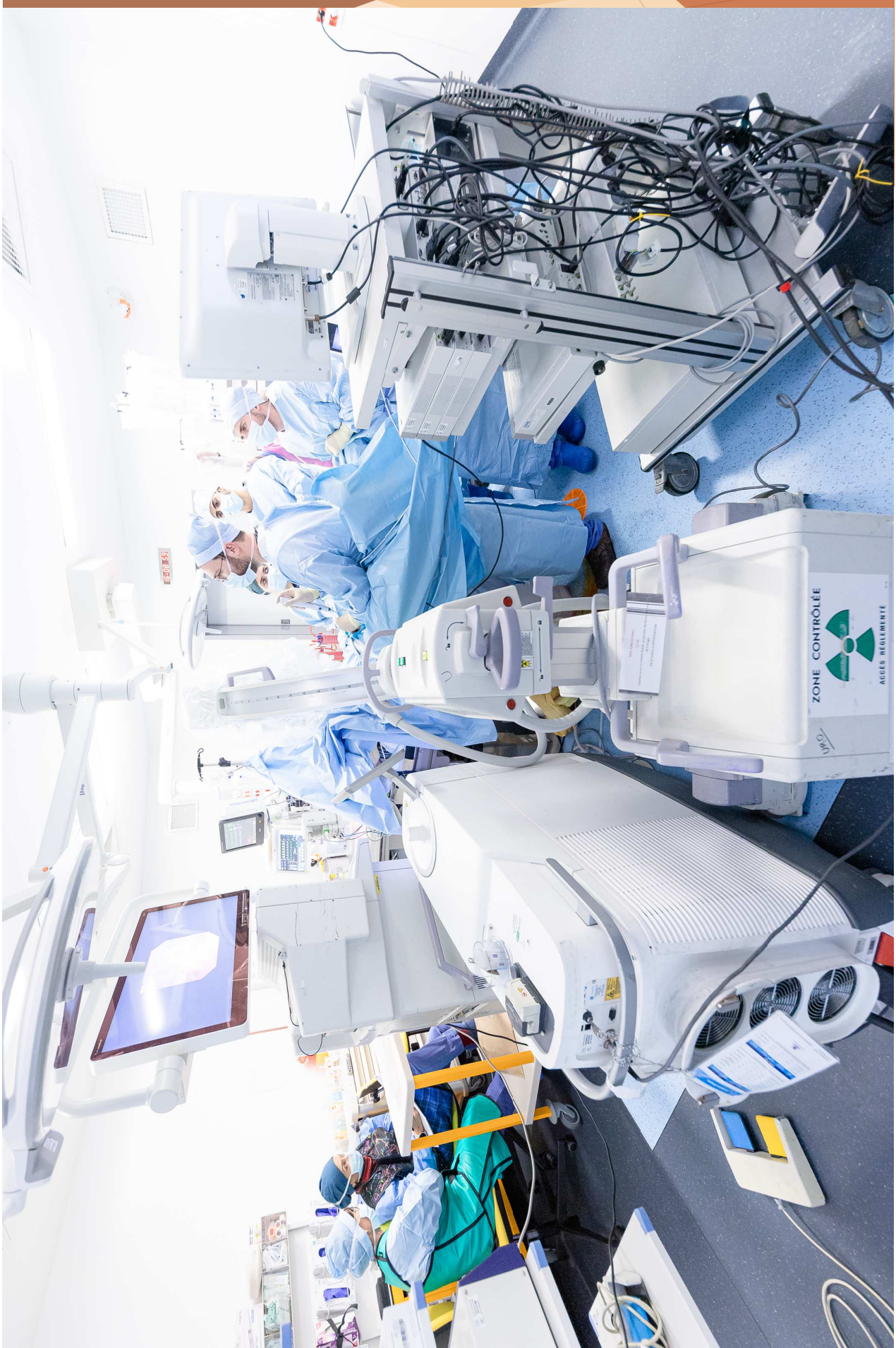- ▶ Pose de sonde de néphrostomie
- ▶ Guidée par échographie pour ponction puis par opacification
- ▶ Changement des sondes de néphrostomie



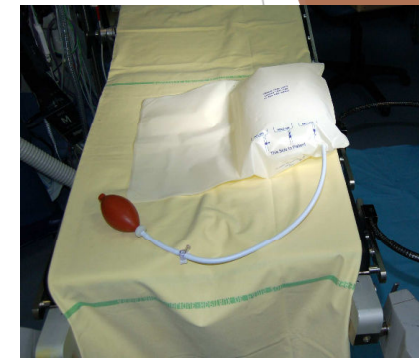
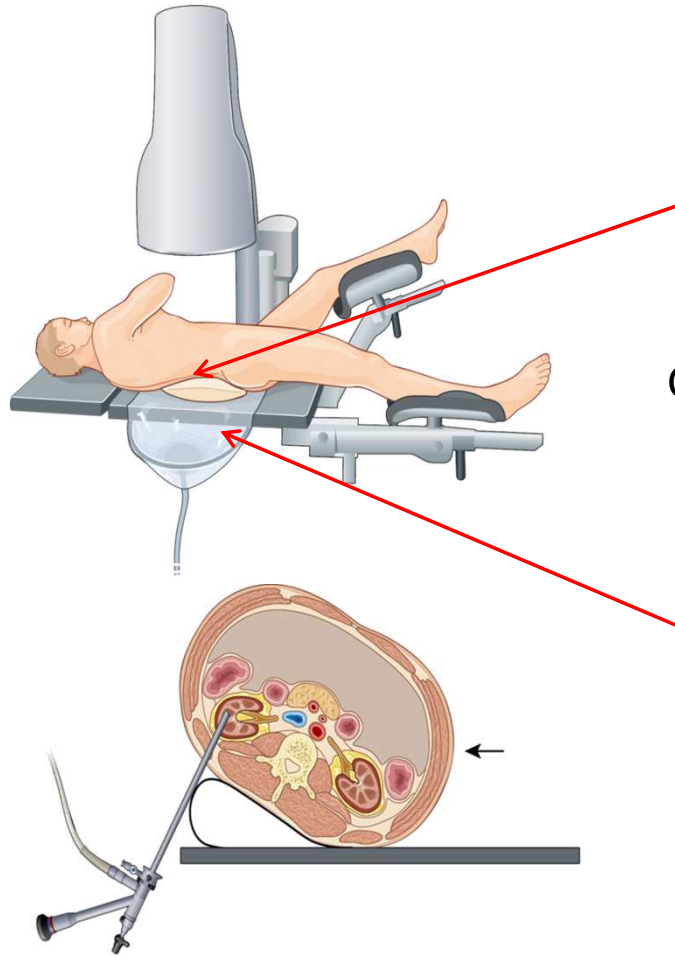
La Néphro-lithotomie percutanée miniaturisée double abord



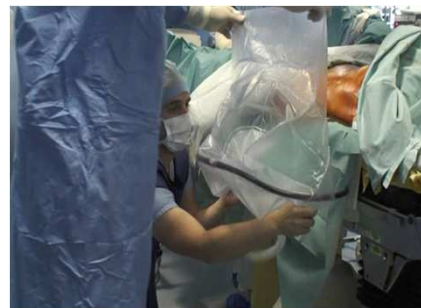




Position de lithotomie modifiée : Galdakao modified supine Valdivia position



Coussin gonflable: PelvicTilt©



UroFunnel©

PRONE



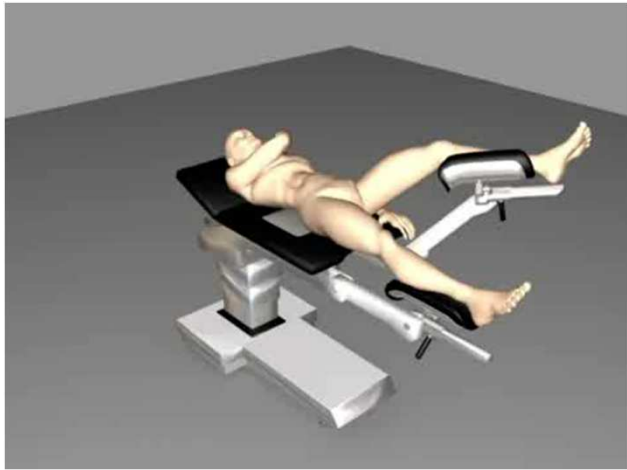
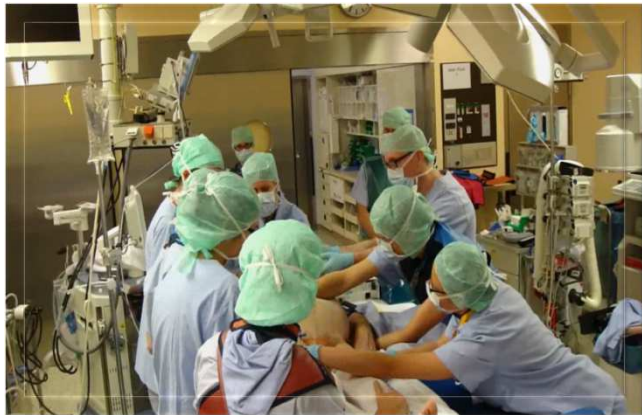Cystoscopy
+ pyelography



Puncture
+ dilatation

Fragmentation
+ extraction

Exiting



SUPINE



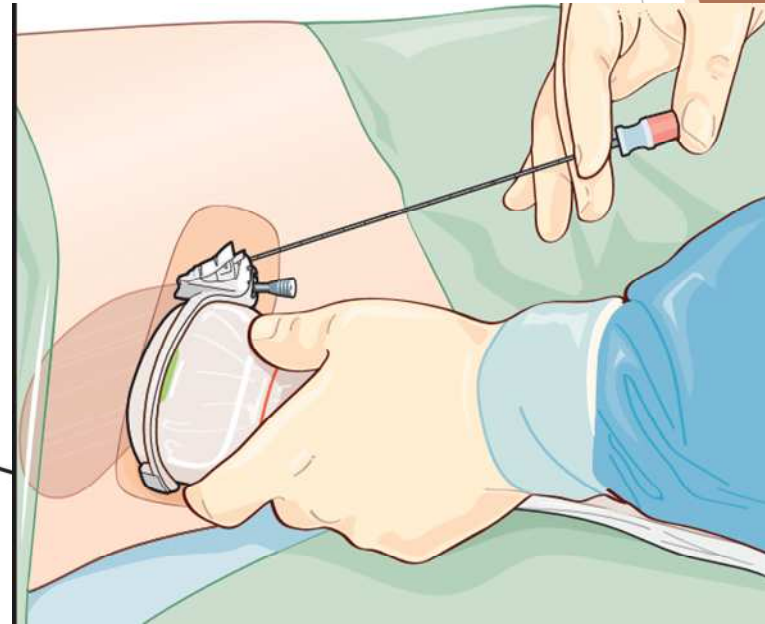
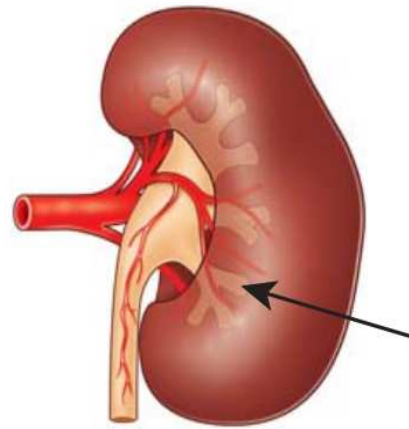
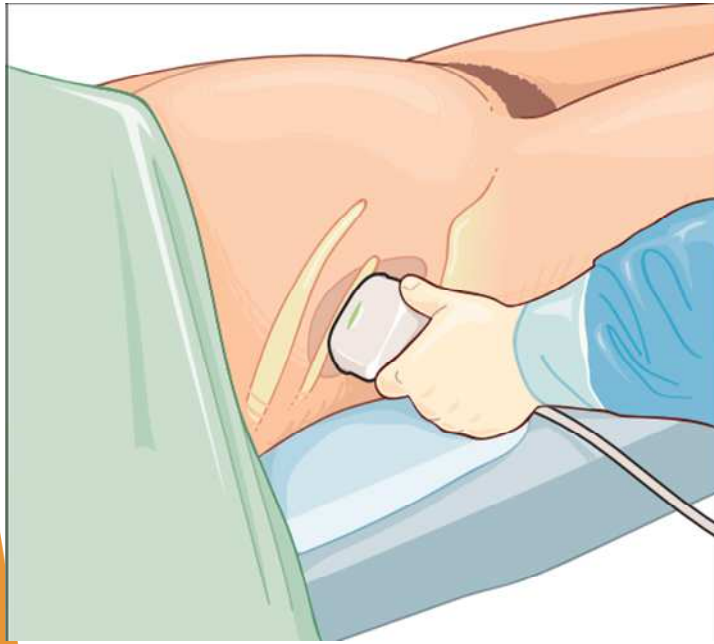
Cystoscopy
+ pyelography

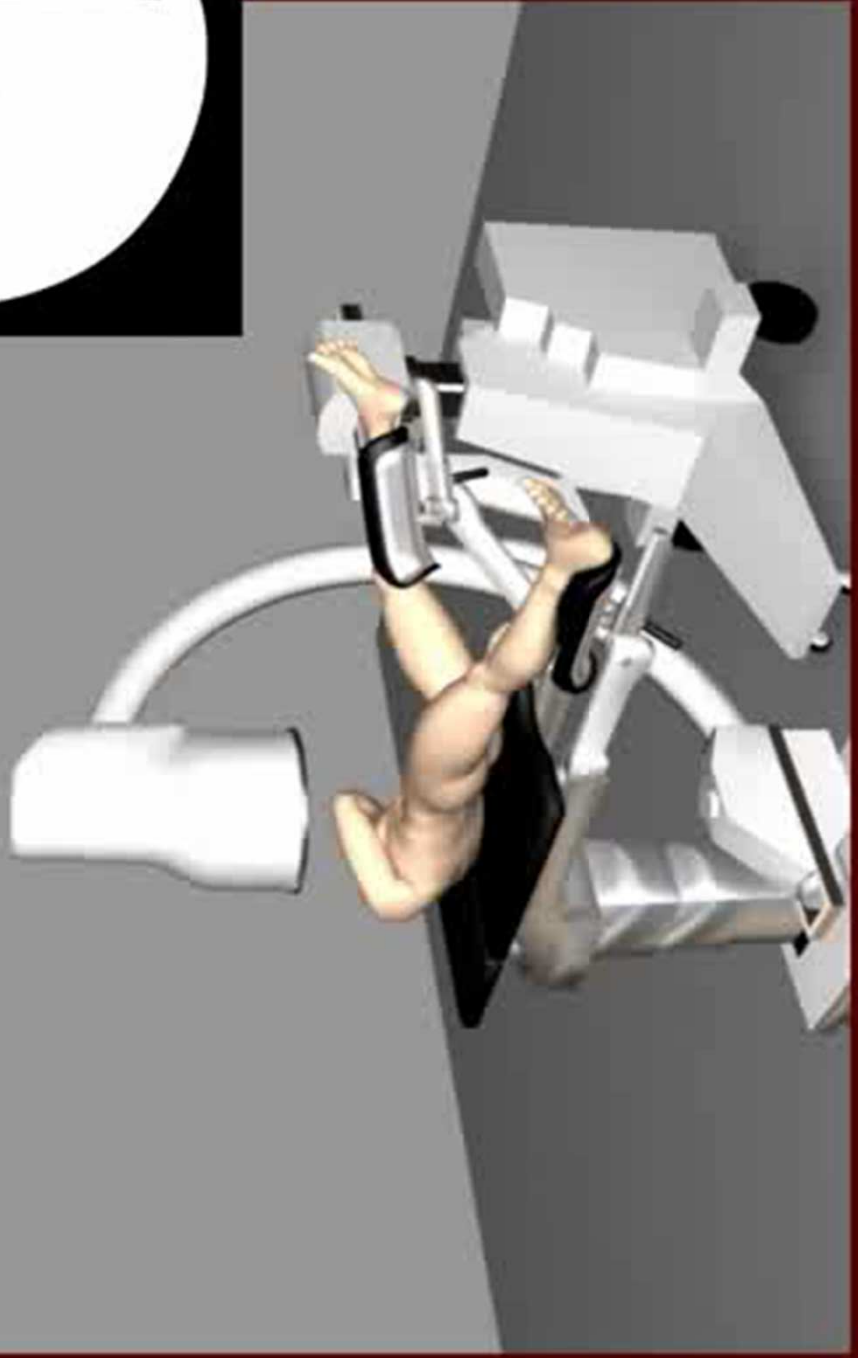
Puncture
+ dilatation

Fragmentation
+ extraction

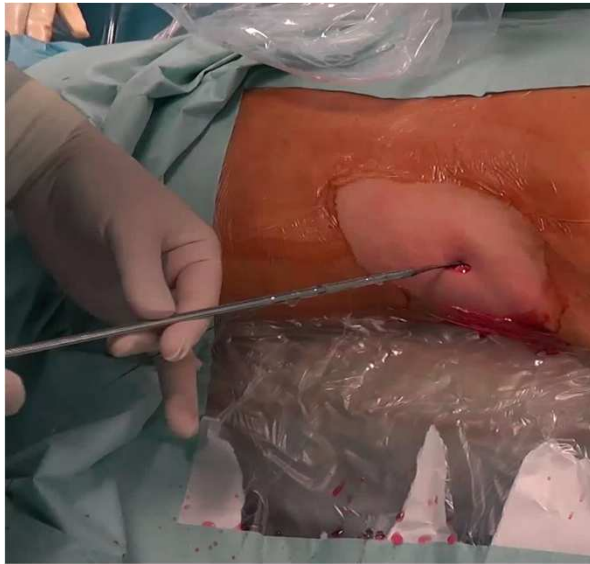Exiting

Ponction du pôle inférieur sous échographie

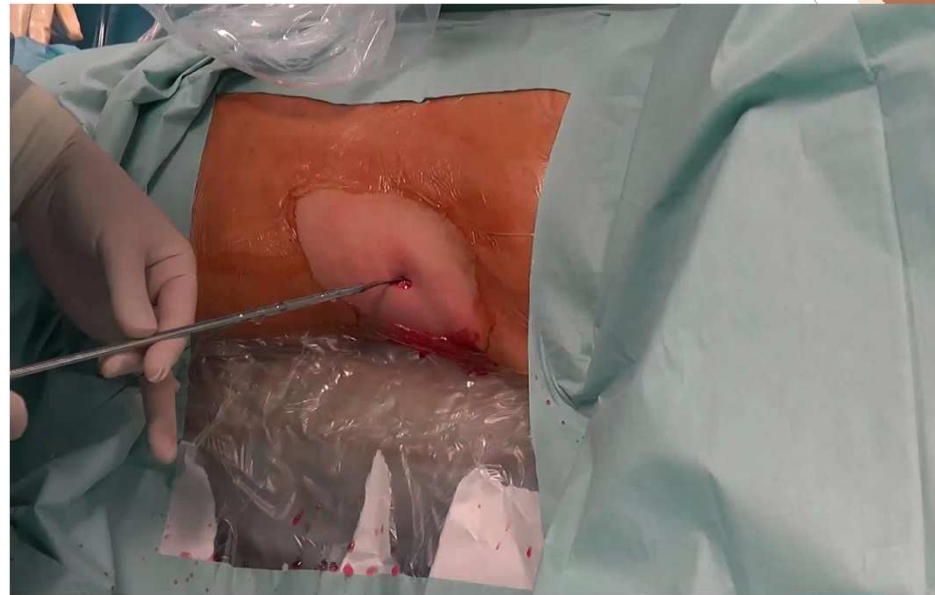



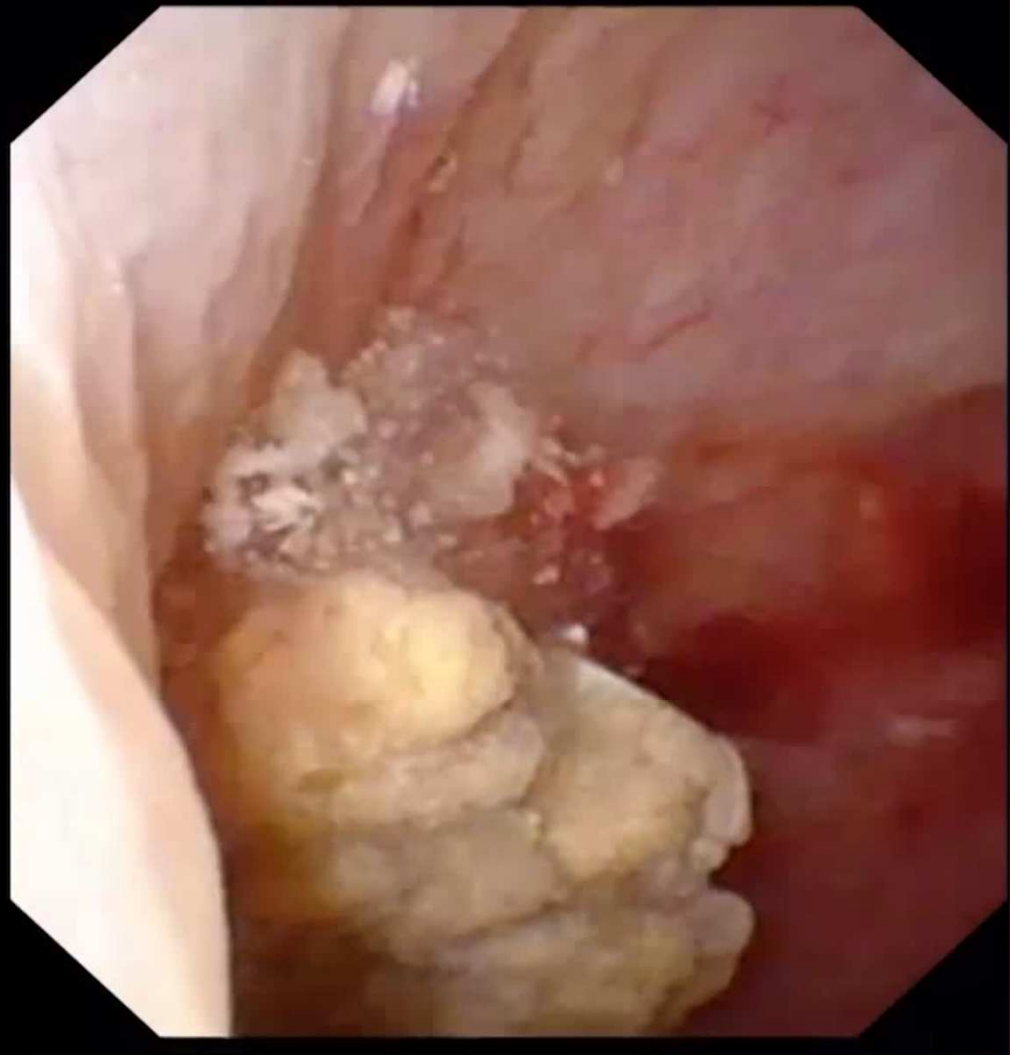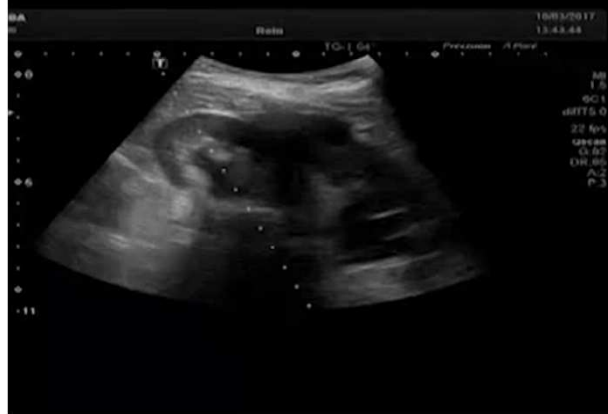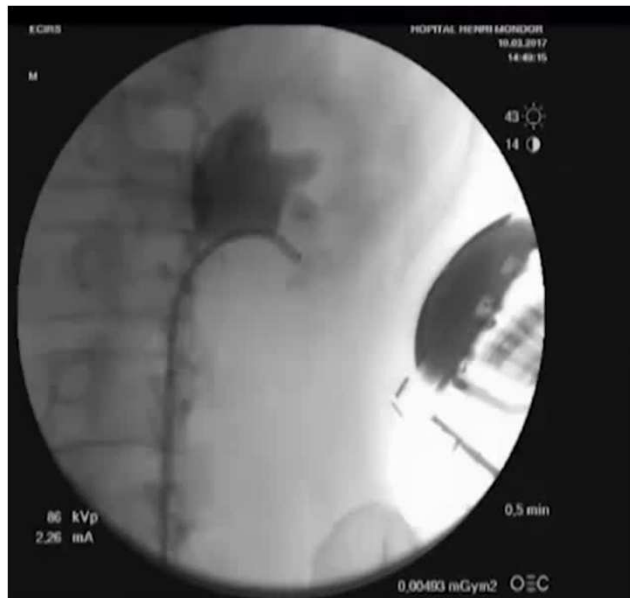MiniPerc: « One shot » dilatation

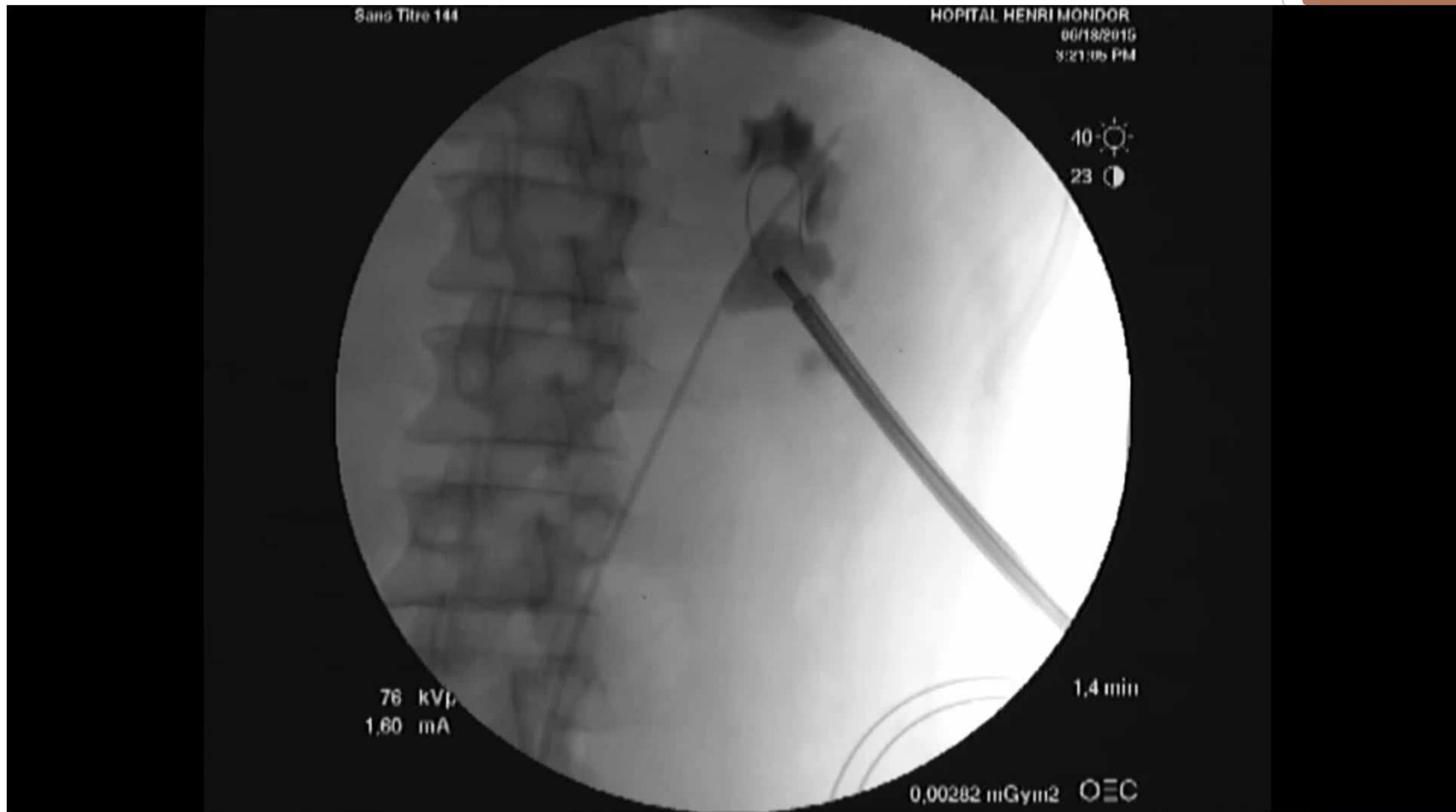

Bougie métallique




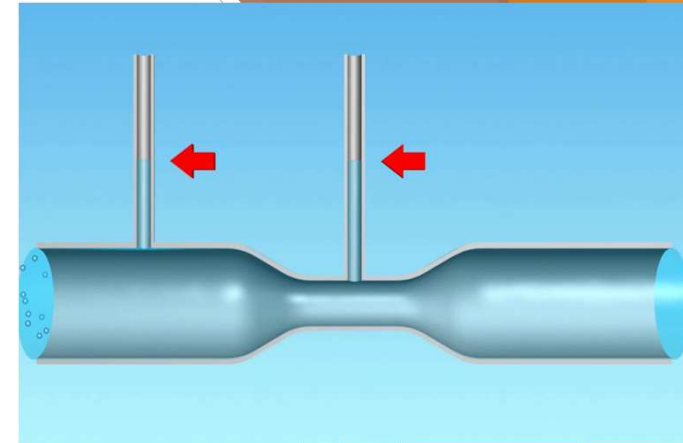
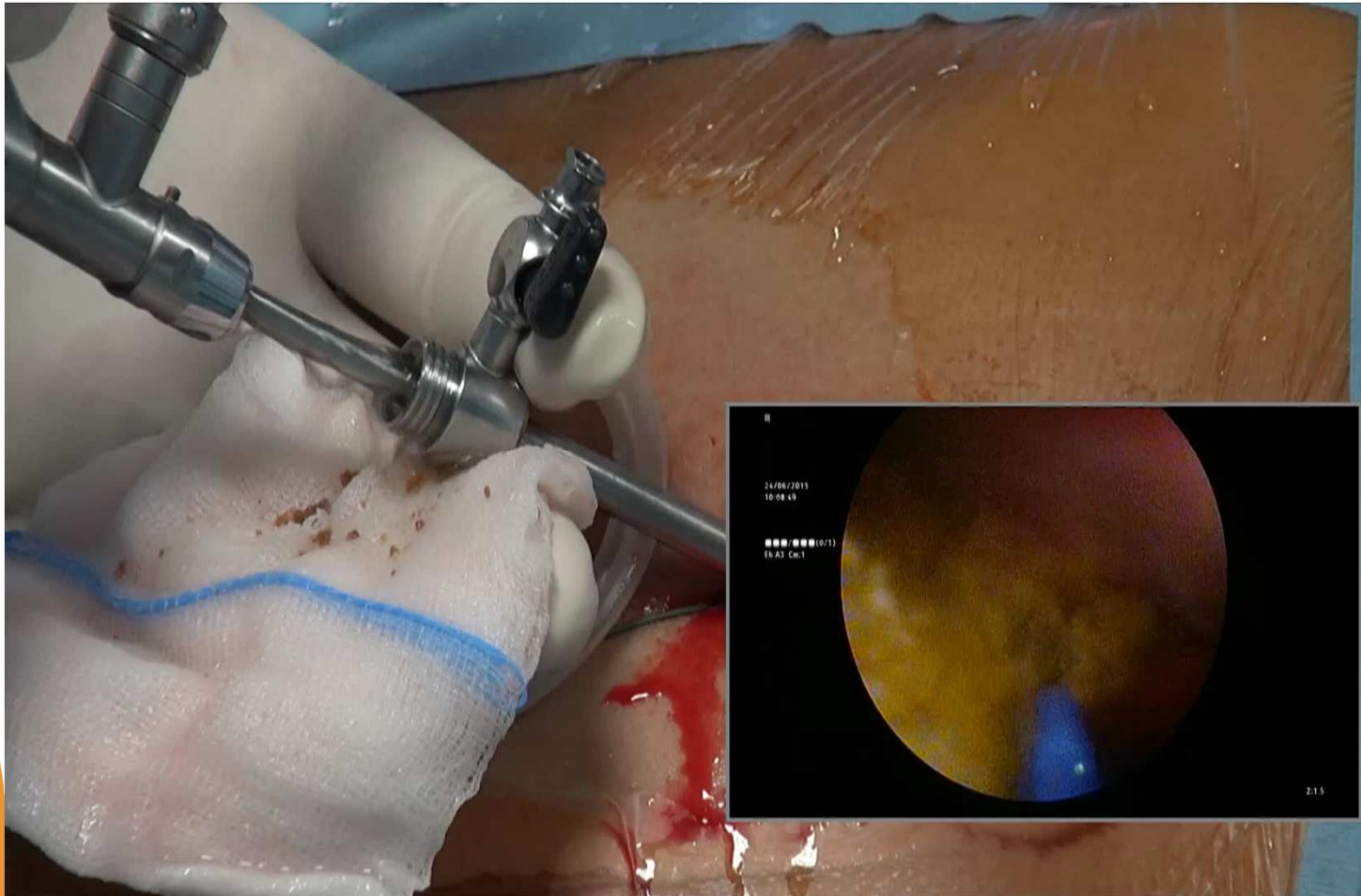
Amplatz de 16,5/18Ch





la NLPC standard

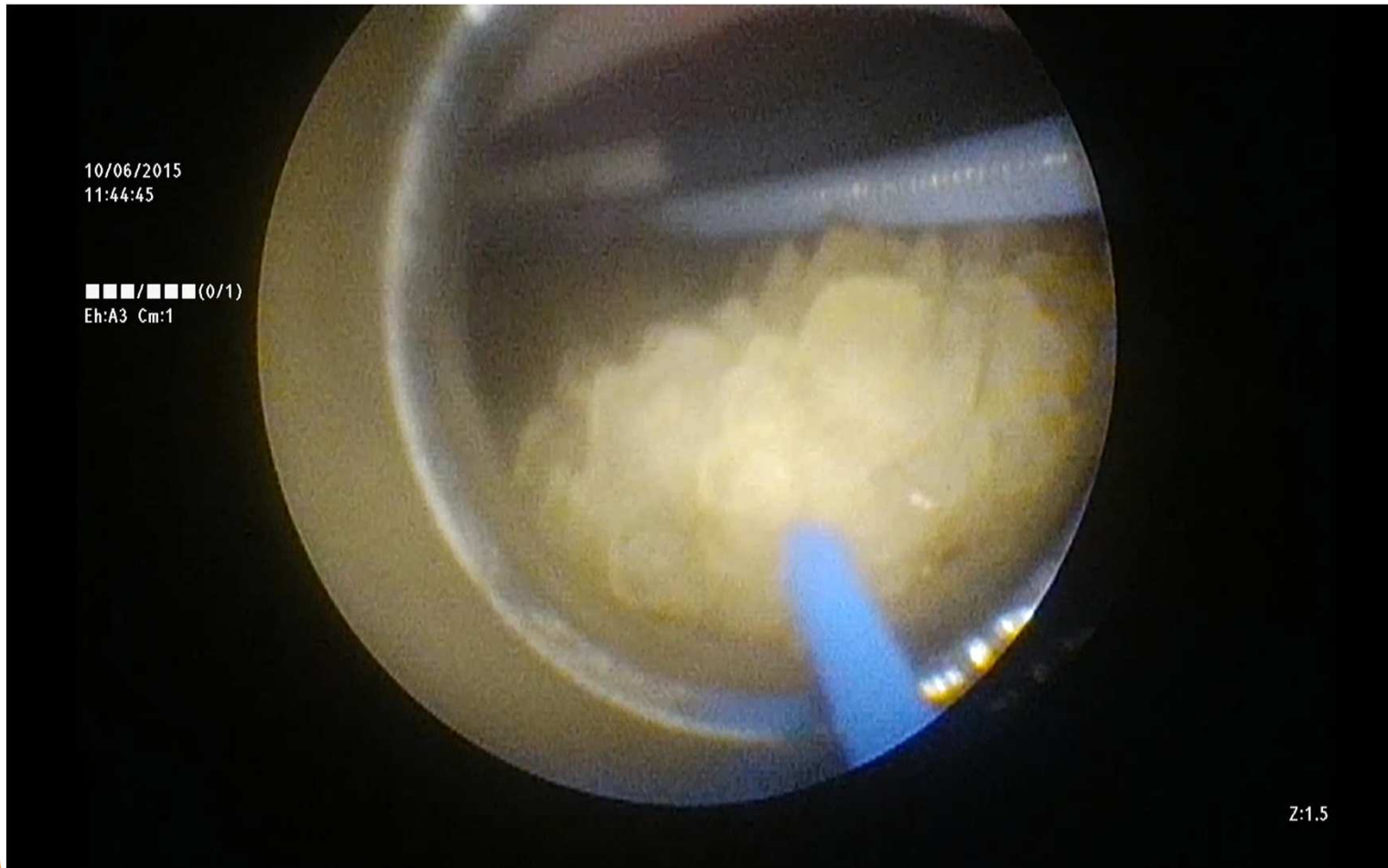
MiniPerc: Vacuum cleaner effect



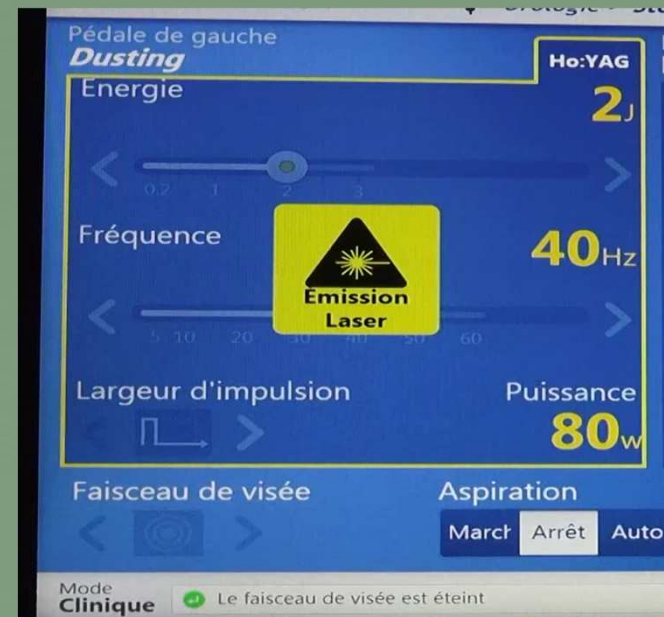
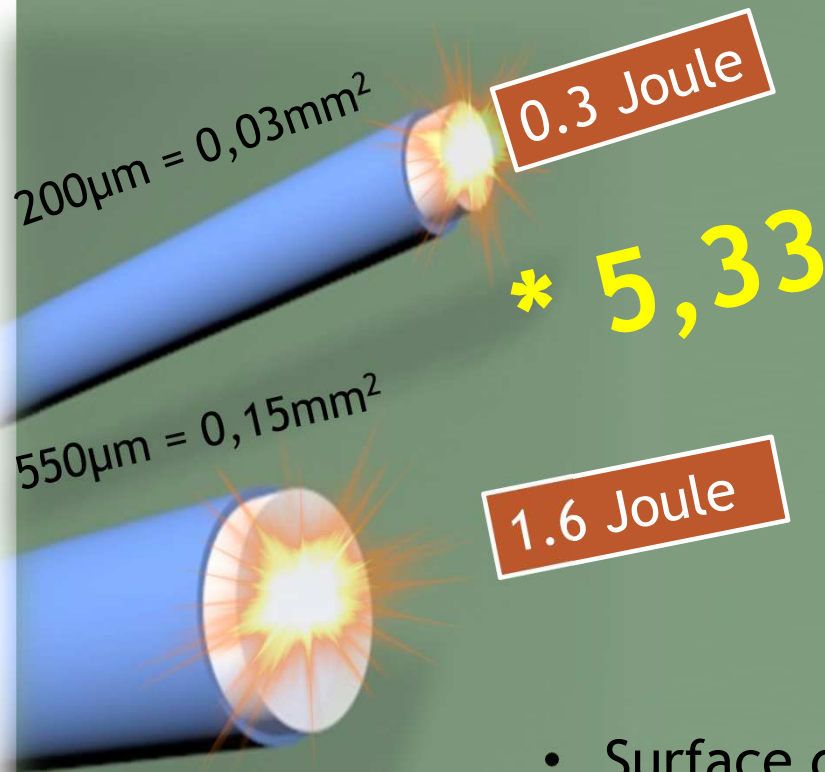
Allows removing 16,5Fr = 5,5mm fragments

Devons nous utiliser des fibres de petit calibre?

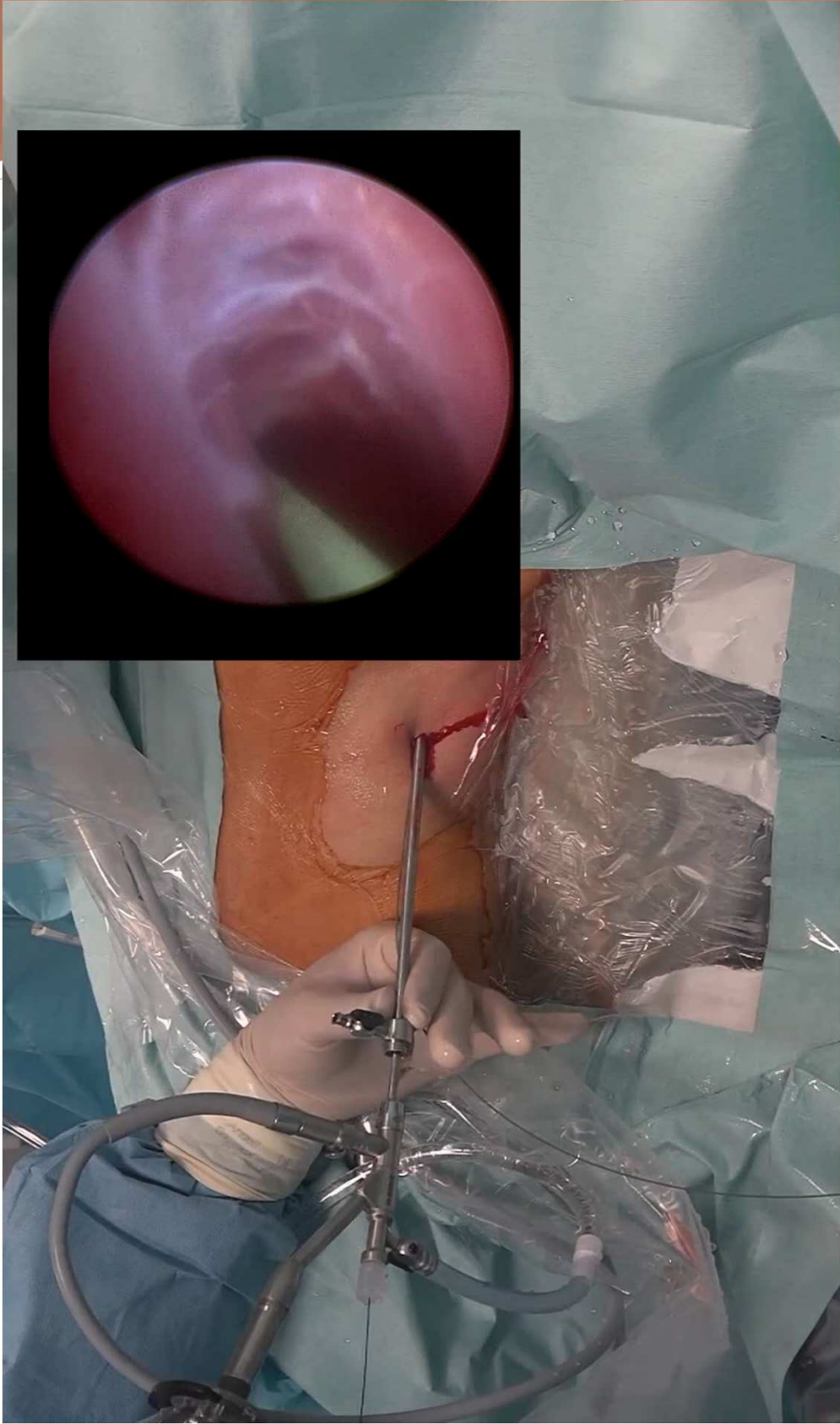
- ▶ Les petites fibres sont instables et tremblent...



Densité d'énergie - Joule/cm²



- Surface d'un cercle : $R^2 * \pi$



Flexible ureteroscopy revolutionized surgery of stone disease

But PCNL also underwent modernisation

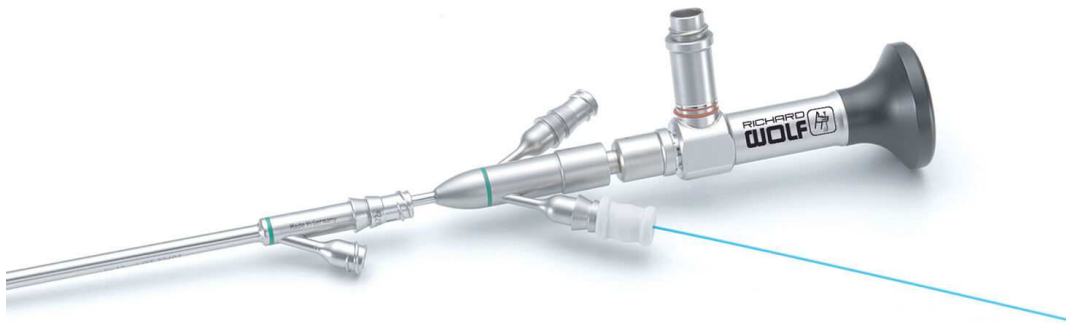
▶ Historical PCNL

- ▶ Prone position
- ▶ Large 22-26 nephroscope
- ▶ Fragmentation with ultrasound

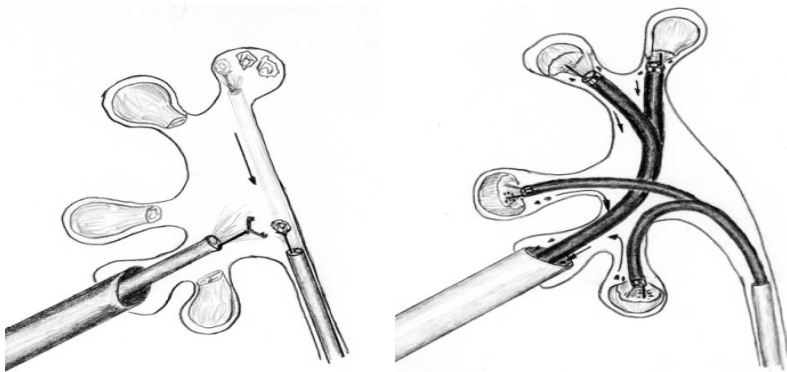
▶ Modern PCNL

- ▶ Different positions
- ▶ Trend to miniaturisation : CH16,5Fr, Ultramini 11Fr, Micropercutanée CH 5Fr
- ▶ Variety of fragmentation methods including laser

De plus en petit...

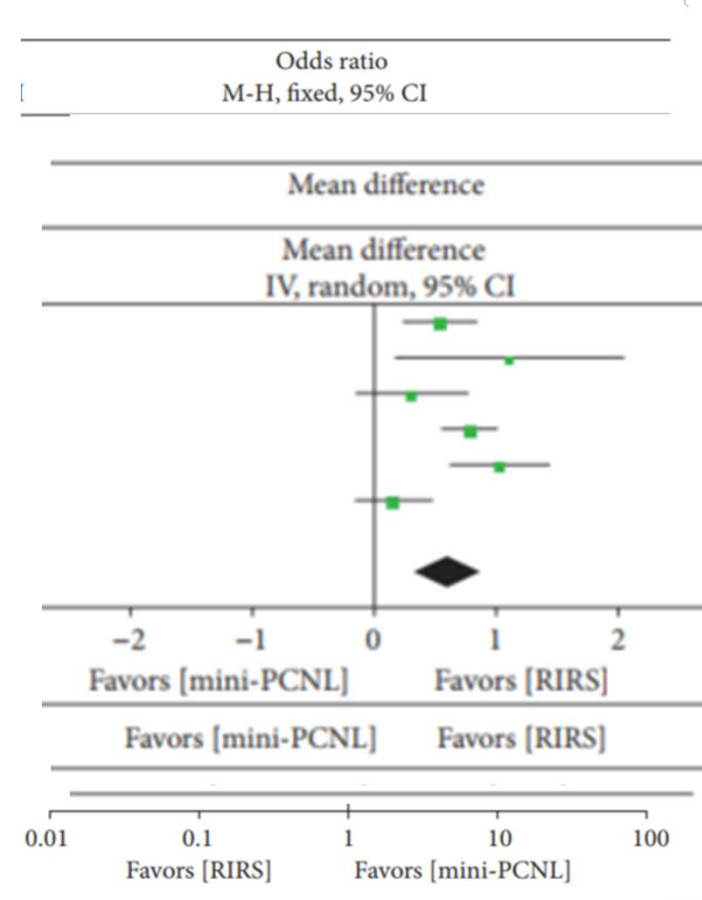


<https://youtu.be/Vqcg5X5Kc0w>

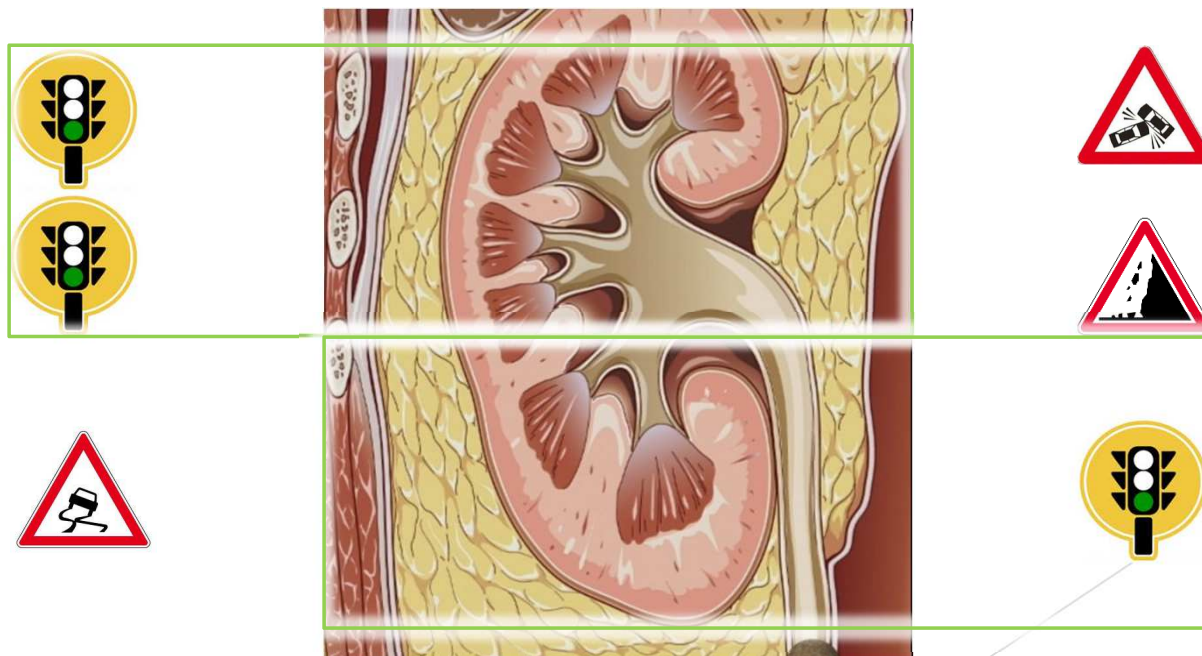


MiniPerc vs. RIRS

- ▶ Stone free rate
- ▶ Operative time
- ▶ Hospital stay
- ▶ Blood loss



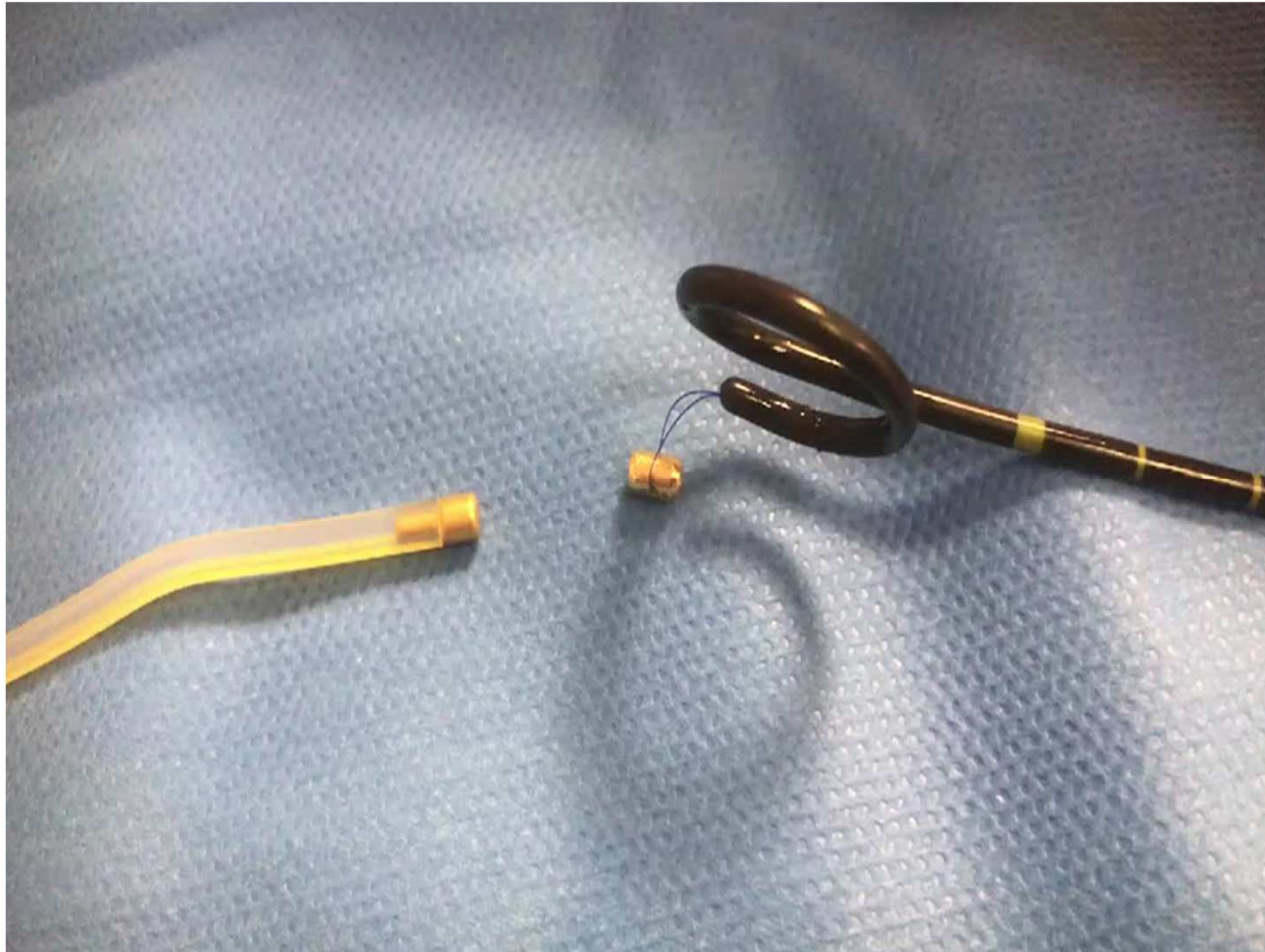
NLPC et urétéroscopie flexible: 2 gestes complémentaires



Sortie: deux stratégies

- ▶ #1
 - ▶ Sonde urétérale (24heures)
 - ▶ Petite néphrostomie, clampage, retrait si pas de douleurs
 - ▶ Sortie J1
- ▶ #2
 - ▶ Sonde double-J
 - ▶ Avec ou sans néphrostomie
 - ▶ Sortie J1

Sonde JJ magnétique



REGLES HYGIENO-DIETETIQUES

Boissons : 2 litres par jour, répartis sur la journée et la nuit + 2 verres de jus d'orange

Calcium : 800 à 1000 mg par jour

Protéines : Pas plus de 150 g de viande ou poisson

Sel : Ne jamais ajouter de sel à table

Oxalate : Éviter les aliments riches en oxalate : chocolat, cacao et cacahuètes

Acide urique : Éviter la charcuterie, les abats et le gibier

Sucres : Éviter les sucreries, les bonbons, les pâtisseries et les sodas

- Maintenez une activité physique régulière
- Évitez l'excès de calories
- Variez l'alimentation et consommez des fibres (fruits et légumes)

Ces règles diététiques sont simples

Elles doivent être respectées à vie

Elles sont plus efficaces si vous buvez plus de 2 litres d'eau par jour

Elles réduisent fortement le risque de récurrence

Suivre ces règles diététiques réduit également le risque d'hypertension artérielle, de diabète et d'obésité

**BUVEZ, BUVEZ ENCORE, MANGEZ MOINS et MANGEZ MIEUX
cela diminue le risque de faire ou de refaire des calculs**

Merci pour votre attention

